Rev. esp. de Cir. Ost. (249-254) 1989

SERVICIO DE TRAUMATOLOGÍA Y CIRUGÍA ORTOPÉDICA
PROF. GOMAR SANCHO.
DEPARTAMENTO DE PATOLOGÍA
PROF. LLOMBART-BOSCH
HOSPITAL CLÍNICO UNIVERSITARIO VALENCIA

Quiste Oseo Aneurismático Sólido

M. LAGUIA; A. PATIÑO; C. SANCHEZ; A. LLOMBART-BOSCH; C. I. FERNANDEZ

RESUMEN:

Presentamos un caso de quiste óseo aneurismático sólido, interesante por su infrecuencia y fácil confusión con otras entidades de pronóstico más reservado. En base a los hallazgos anatomopatológicos e inmunohistoquímicos así como a su evolución clínico-radiológica confirmamos se trata de una lesión benigna con características propias.

Descriptores: Quiste óseo aneurismático sólido. Afección tumorafin.

SUMMARY:

One case of solid aneurysmal bone cyst is reported. It's an unusual intraoseus lesion wich can be mistaken with a variety of other conditions more aggressive. The clinical, pathologic and inmunohistochemical features are more suggestive of a benign lesion with a typical characteristics.

Key Words: Solid aneurismal bone cyst. Tumor-Like lesión.

Introducción

La variedad sólida del quiste óseo aneurismático (Q. O. A.S.) es una lesión intraósea osteolítica, muy poco frecuente, que afecta a personas jóvenes y que tiene preferencia por localizarse en el esqueleto axial.

Clínicamente se caracteriza por presentar principalmente dolor, inicialmente esporádico, que luego se hace permanente, llegando a producir en algunos casos compromiso de la movilidad articular en su presentación epifisaria y trastornos de la marcha cuando se localiza en el miembro inferior. Radiográficamente se presenta como una lesión radiotransparente y expansiva que puede afectar la cortical; existe esclerosis en la zona de transición. En algunos casos puede extenderse a las partes blandas. Las fracturas patológicas son poco frecuentes. El estudio histopatológico muestra una gran proliferación fibroblástica y fibrohistiocitaria, acompañada de focos de células gigantes y producción de material osteoide.

El propósito de esta publicación obedece a que hemos tenido oportunidad de estudiar un caso; a la infrecuencia, según la literatura revisada y al problema diagnóstico que se plantea desde el punto de vista clínico-radiológico e histológico, tal como discutiremos posteriormente.

Caso Clínico

Paciente B. P. S. de 15 años de edad y sexo femenino, quien consultó a nuestro servicio el 8/agosto/86. Anteriormente había consultado a su especialista de zona por presentar dolor a nivel de epicóndilo del codo derecho de 3

meses de evolución. Fue tratada mediante dos infiltraciones locales, utilizando un esteroide de depósito, con un mes de intervalo cada una, presentando mejoría de su sintomatología dolorosa. No tenía estudio radiológico previo. Dos meses después sufrió traumatismo sobre el mismo codo, produciéndose una fractura supracondílea sin desplazamiento (**Figuras 1 y 2**). Al examen físico se apreció tumefacción dolorosa en la vertiente externa del codo, de límites no precisos y que borraba el contorno anatómico del epicóndilo. La movilidad flexo-extensora y pronosupinadora estaba muy limitada por el dolor y la tumefacción.

Con diagnóstico clínico de sospecha de tumor de células gigantes, se procedió a práctica biopsia de la lesión. El informe anatomopatológico indicaba que se trataba de una proliferación tumoral de elementos fibroblásticos y fibrohistiocitarios parcheada por osteoclastos. Estas mismas células tapizaban pequeñas cavidades ocupadas por hematíes. No existían atipias núcleo/citoplásmicas y las mitosis eran escasas (**Fig. 3**). El diagnóstico emitido fue de compatible con áreas sólidas de quiste óseo aneurismático.

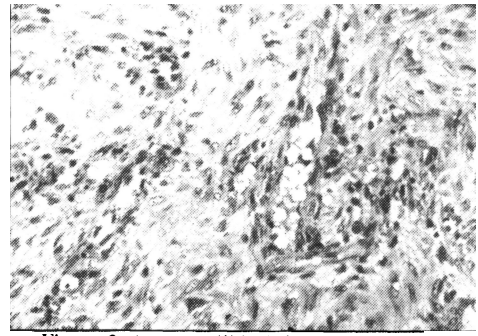

Figura 3: Aspecto sólido de la tumoración con áreas proliferativas de elementos fibroblásticos, los cuales se alinean delimitando espacios vasculares de distinto calibre (HE. 20 x).

Se intervino quirúrgicamente el 5/Sep/86, practicándose curetaje y relleno con injertos

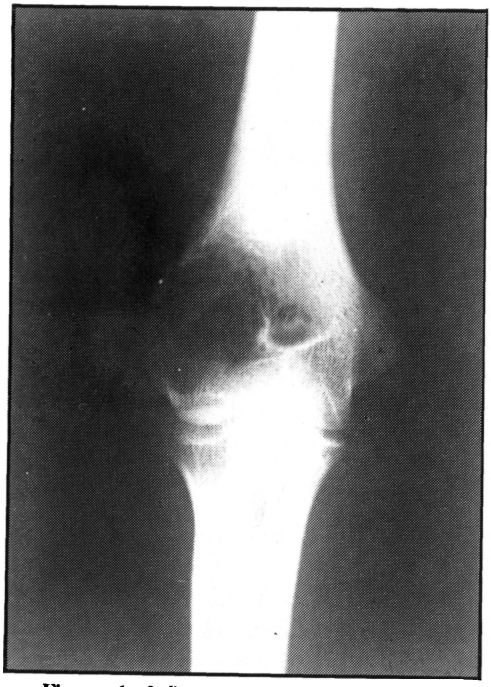

Figuras 1 y 2: Proyecciones anteroposterior y lateral del codo: se observa una lesión osteolítica, excéntrica con una fractura supracondílea sin desplazamiento.

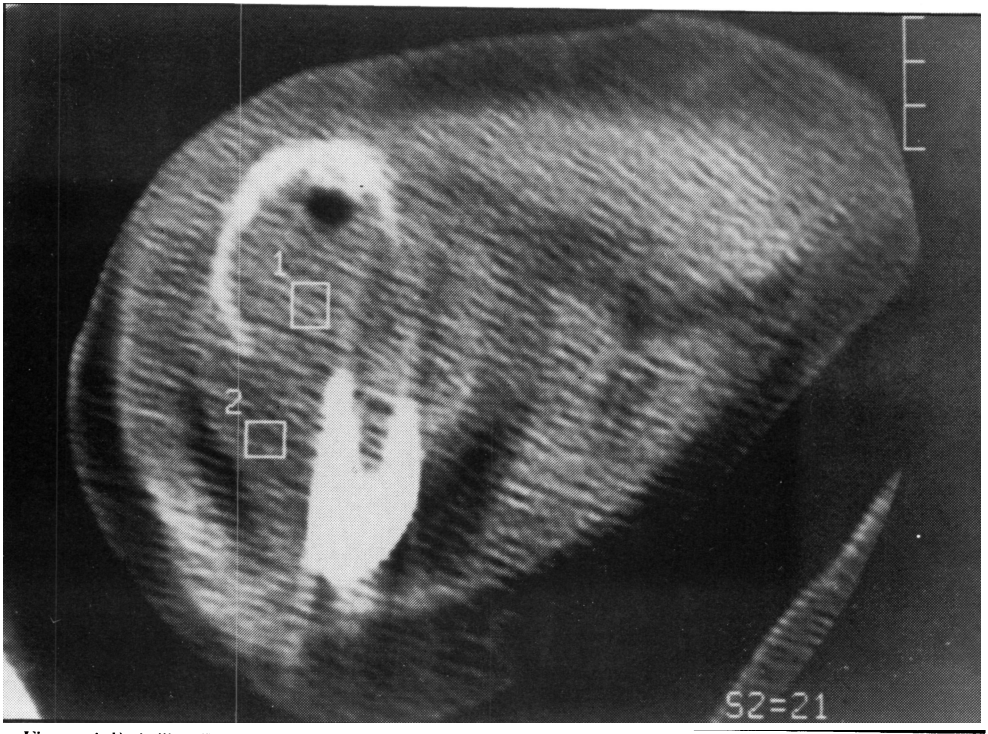

Figura 4: En la T.A.C. se aprecia ruptura de la cortical humeral. Nótese que la densidad tumoral es igual a la de los tejidos blandos vecinos.

óseos. Durante el acto operatorio nos llamó la atención que no se trataba de una tumoración quística, sino que tenía un carácter sólido, de color blanco grisáceo, con algunas zonas hemorrágicas y que en algunos puntos rompía la cortical humeral (**Fig. 4**). Se remitió todo el material extraido de la cavidad para estudio anatomopatológico.

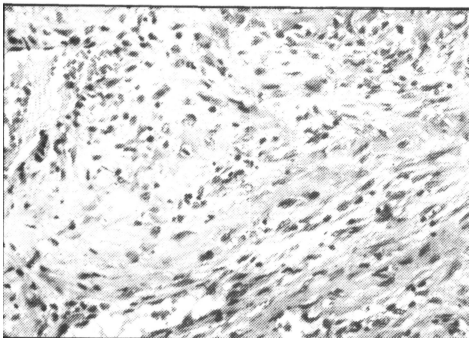

Figura 5: Depósitos de material osteoide, aparentemente independientes de cualquier reacción osteoblástica marginal. En el extremo superior izquierdo se observa sinusoide con pequeña dilatación aneurismática (HE. 20 x).

• **Descripción macroscópica:** mútilples fragmentos entre 1 y 3 cm de color blanco-grisaceo con áreas hemorrágicas.

• **Estudio microscópico e inmunohistoquímico:** se trata de una proliferación de células fibroblásticas y fibrohistiocitarias con inmunorreactividad frente a la α-quimiotripsina y vimentina. Los vasos están contituidos por numerosos sinusoides aneurismáticos alineados por fibroblastos y osteoclastos (negativos frente a la léctina UEA-1), lo cual es indicio de carecer de revestimiento endotelial. (**Fig. 5**). Existen irregulares depósitos de focal matriz osteoide con reacción marginal osteo-

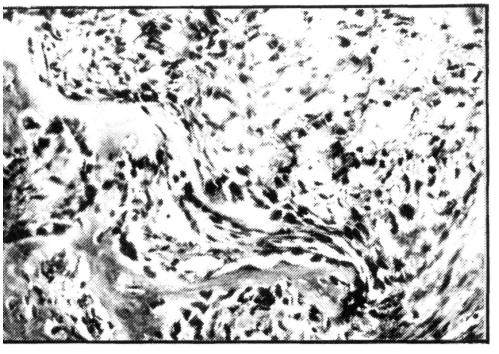

Figura 6: Focos de proliferación osteoblástica junto a trabéculas desorganizadas e irregularmente mineralizadas (HE. 20 x).

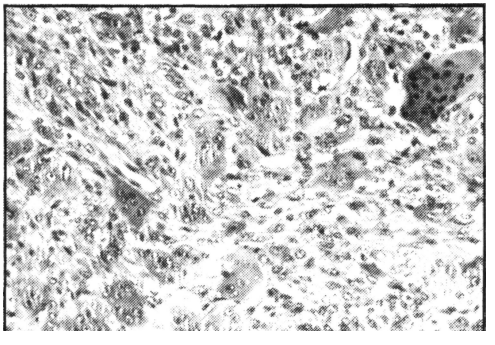

Figura 7: Gran riqueza en células gigantes multinucleadas de tipo osteoclástico, interpretadas como elementos reactivos (HE. 20 x).

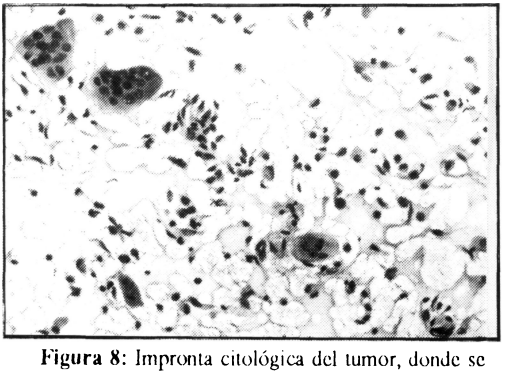

Figura 8: Impronta citológica del tumor, donde se delimitan los elementos predominantes: fibroblastos, osteoclastos y osteoblastos de aspecto y características normales (HE. 20 x).

blástica e incipientes signos de mineralización (**Fig. 6**). En algunas áreas predomina la riqueza en osteoclastos de distribución parcheada

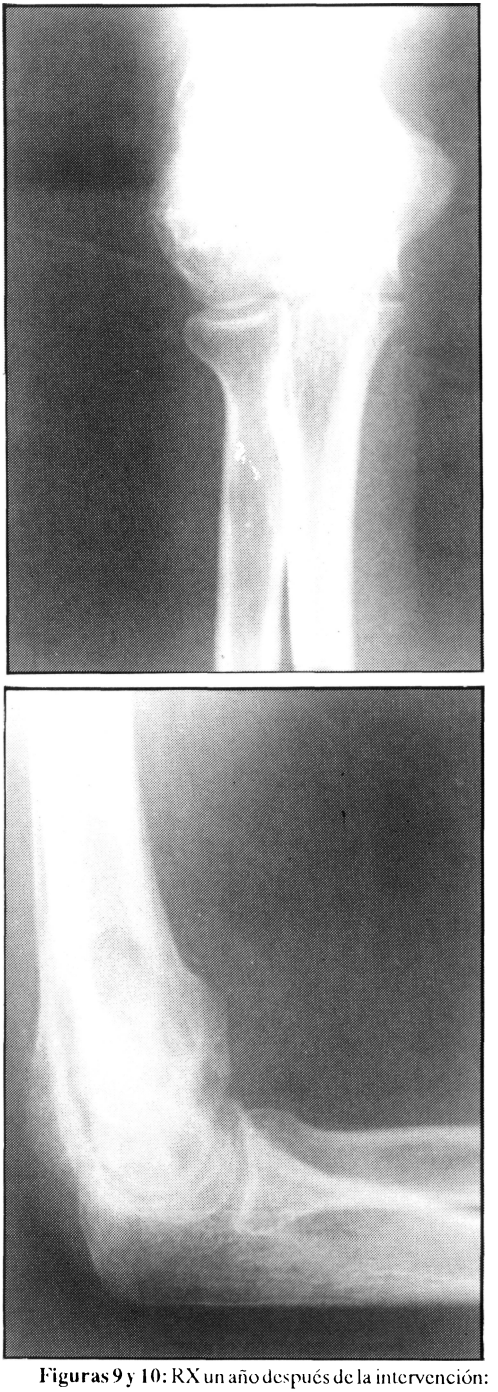

Figuras 9 y 10: RX un año después de la intervención: se aprecia buena incorporación de los injertos óseos y conservación anatómica de la articulación del codo.

con intensa reactividad frente al colágeno IV y en menor grado frente a la vimentina (**Fig. 7**). No se observa pleomorfismo celular o nuclear y las mitosis existentes en las áreas más proliferantes presentan morfología típica no superando las 2 mitosis por 10 campos a 40X (**Fig. 8**). Con ello se informó el diagnóstico de variedad sólida del quiste óseo aneurismático.

La evolución ha sido satisfactoria desde el punto de vista clínico y radiológico. En el momento actual (19 meses después de la intervención) presenta una movilidad flexora de 130º y extensora de -10º, con la pronosupinación conservada.

La exploración radiográfica y la T. A. C., 1 año después de la intervención muestran un buen relleno de la cavidad e integridad de la articulación del codo (**Figs. 9 y 10**).

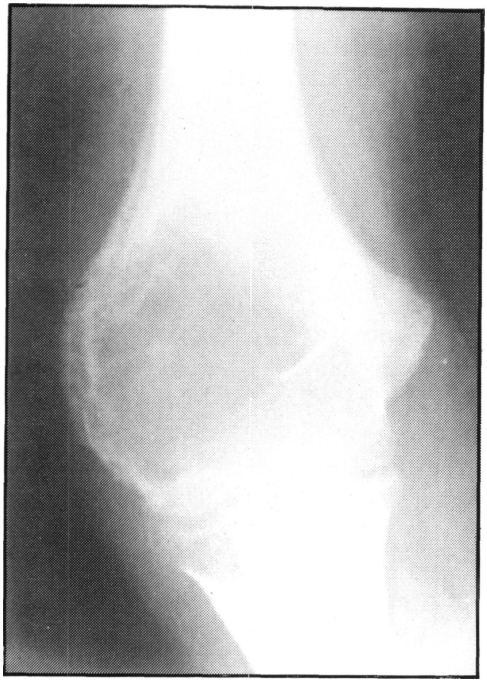

Figura 11: Proyección oblicua del codo: se observa lesión osteolítica, con afectación de la cortical humeral y reacción perióstica con cierto aspecto de malignidad.

Discusión

Presentamos un caso de la variedad sólida del quiste óseo aneurismático, interesante por dos razones principales.

1- La rareza de la lesión, ya que sólo hemos encontrado 13 casos debidamente documentados en la literatura revisada.
2- La relativa facilidad para confundirlo con otras entidades, de curso y pronóstico más agresivos (**Fig. 11**).

En la literatura nacional e inglesa entre los años 1980-87., sólo hemos encontrado descritos 13 casos de esta variedad sólida del quiste óseo aneurismático, aportados por BUIRSKI y WATT (1984) (1) 9 casos y SANERKIN y cols. (1983) (2) 4 casos. Correspondían 8 a hombres y 5 a mujeres, con edades comprendidas entre 5 y 22 años. La localización preferente fue el esqueleto axial; afectando en 7 casos las láminas de las vértebras lumbares y el pedículo cuando comprometía las vértebras dorsales. La localización cervical fue excepcional y sólo se describe un caso en C7.

Otras localizaciones fueron: etmoides, órbita, tercio distal de tibia y tercio superior de peroné.

Los casos de localización raquídea, cursaron con síntomas y signos de compromiso neurológico y/o compresión medular y pueden simular un tumor maligno al infiltrar los músculos paravertebrales, siendo en estos casos de especial ayuda diagnóstica la T. A. C.

Nuestro caso se encuentra según la edad dentro de los de mayor frecuencia publicados (1, 2), aunque como localización es excepcional.

El diagnóstico diferencial se plantea con varias entidades, tanto benignas como malignas. Veamos algunas. Desde el punto de vista clínico-radiológico, hay que distinguirlo del osteoclastoma, quiste óseo aneurismático y osteoblastoma entre otros.

El osteoclastoma se localiza preferentemente en los huesos largos, fémur y tibia principalmente y es poco frecuente que lo haga en la columna axial. radiológicamente se presenta como una lesión osteolítica, excéntrica, espansiva de localización inicialmente epifisaria. Puede presentar reacción perióstica en algunos casos.

El quiste óseo aneurismático también tiene preferencia por localizarse en huesos largos aunque hay un importante número de ellos que lo hacen en la columna vertebral. El aspecto radiográfico característico muestra una lesión osteolítica metafisaria con septos semejando a un "panal de abejas". La epífisis es sólo afectada luego del cierre del cartílago de crecimiento.

El osteoblastoma tiene su principal localización en la columna vertebral y cursa con dolor acompañado de síntomas y signos neurológicos. Radiográficamente se presenta como una lesión osteolítica rodeada de una zona de esclerosis reactiva.

A nivel histológico el diagnóstico diferencial se deberá plantear principalmente con el quiste óseo aneurismático y con el osteosarcoma.

El quiste óseo aneurismático simple viene caracterizado histológicamente por la presencia de grandes cavidades hemáticas, tapizadas no por endotelios sino por las propias células tumorales proliferantes; fibroblastos, fibrohistiocitos y osteoclástos, los cuales no presentan atipias ni polimorfismos. Estas características básicas presentes también en el caso aquí descrito, a excepción de las grandes cavidades quísticas, es lo que llevó a SANERKIN y cols. (2) a denominarlo variante sólida del quiste óseo aneurismático.

El diagnostico diferencial con el osteosarcoma se debe plantear, si no se realiza un estudio sistematizado de toda la lesión, ya que en el Q.O.A.S. aparecen áreas celulares proliferantes con actividad divisional e incluso depósitos de material osteoide focal provistos de variable reacción osteoblástica marginal e incipientes signos de mineralización. Sin embargo, la ausencia de mitosis atípicas y de polimorfismo celular/nuclear, nos indica que se trata de una lesión benigna, que junto con las demás características histológicas comentadas permite realizar un diagnóstico correcto.

En resumen, se trata de una lesión seudotumoral infrecuente y de carácter benigno; hecho importante para enfocar la terapéutica: excisión local e injertos. En los casos de difícil acceso quirúrgico o en resecciones incompletas se puede utilizar bajas dosis de radioterapia.

Finalmente, aunque hasta ahora el término "quiste óseo aneurismático sólido" ha sido aceptado por varios expertos de la patología ósea, como DAHLIN (1982) (2) entre otros, opinamos que cuando se publiquen más casos y se aclare suficientamente su etiología, se debería cambiar esta imprecisa denominación por otra más clara y descriptiva.

Bibliografía

1. BUIRSKI G. and WATT I.: The radiological features of "solid" aneurysmal bone cyst. British Journal Radiology 1984, 57, 1057-1065.
2. SANERKIN N. G.; MOTT M. G. and ROYLANCI J.: An unusual intraosseus lesión with fibroblastic, osteoclastic, osteoblastic, aneurysmal and fibromyxoid elements. "Solid" variant of aneurysmal bone cyst. Cancer 1983, 51. 2278-2286.
3. DAHLIN D. and McLEOD R.: Aneurismal bone cyst and other noneoplastic canditions, Skel Radiology 1982, 8 243-250.