

DEPARTAMENTOS DE NEUROCIRUGÍA Y CIRUGÍA ORTOPÉDICA
HOSPITAL KAROLINSKA. ESTOCOLMO. SUECIA
DEPARTAMENTO DE ANATOMÍA Y EMBRIOLOGÍA
FACULTAD DE VETERINARIA DE LA UNIVERSIDAD DE MURCIA

Interrupción de Aferencias propioceptivas a nivel de la segunda neurona inducen escoliosis: Estudio experimental en ratas

J. I. ARROTEGUI; C. BARRIOS; F. GIL CANO

RESUMEN:

El propósito de este trabajo es valorar el comportamiento del raquis, en un modelo experimental con ratas, tras producir una lesión a nivel del núcleo gracilis. Un total de 20 animales de 5 semanas de edad fueron usados en nuestro estudio. Las lesiones fueron realizadas en el lado derecho. Del total de 15 animales con lesión, todos presentaron lesión histológica, 5 de estos desarrollaron curvas escolióticas (33.3%) con una media de 14.8-Cobb (9-20) y cifosis de 40.4-Cobb (38-42). Nuestros datos sugieren que el núcleo gracilis puede estar implicado de algún modo en el desarrollo de la escoliosis.

Descriptores: Escoliosis. Gracilis. Sensibilidad propioceptiva.

SUMMARY:

The aim of this study was to investigate if damage of gracilis nucleus could bring about scoliotic deformitie. A total of 20 animals aged 5 weeks were used in this experiment. Lesions were performed on the right side. Out of 15 brain damaged animals, 5 had accurate histological lesions, 5 of these (33.3%) developed scoliotic curves with a mean Cobb's angle 14.8 (range: 8-20) and Kyphosis with a mean Cobb's angle 40.4 (range: 38-42). This study provides the expiremental support that gracilis nucleus can be a primary etiology factor in idiophatic scoliosis.

Key Words: Scoliosis. Gracilis. Proprioceptor sensibility.

Introducción

La mayor parte de las escoliosis continúan etiquetándose en el adolescente como "idiopáticas". Si bien son conocidas su historia natural, los distintos enfoques terapéuticos y las limitaciones de

las diversas alternativas quirúrgicas o conservadoras, su etiología continua siendo un enigma. La investigación actual en este aspecto se basa en los conceptos desarrollados por YAMADA y cols. (1) relativos al papel del SNC en la etiología de la escoliosis. Estos autores

proponen como posible hipótesis etiopatogénica que, durante el periodo de rápido crecimiento y desarrollo del raquis, alteraciones del equilibrio postural a nivel central podrían condicionar disturbios de la rotación vertebral por desbalance de la musculatura paraespinal.

Algunos estudios clínicos (2, 3, 4) sugieren que las alteraciones del control del equilibrio que presentan pacientes con escoliosis idiopática podrían ser debidas a lesiones del mecanismo de "Feedback" que existe entre la vida que recoge la sensibilidad propioceptiva y los centros del equilibrio, situados en el troncoencéfalo. Una lesión en cualquier punto del circuito que gobierna el control del equilibrio comprometería el desarrollo del esqueleto axial quedando expuesto al riesgo de sufrir un fracaso postural, es decir, una escoliosis.

Con esta hipótesis como telón de fondo, el propósito de nuestro trabajo fue valorar, en un modelo experimental con ratas, el comportamiento del raquis tras producir una lesión a nivel del núcleo Gracilis, lugar en el que se localiza la segunda neurona de la vía aferente propioceptiva. La repercusión de esta lesión sobre la musculatura paraespinal fue analizada mediante estudio histológico y electrofisiológico.

Material y método

Se utilizaron un total de 20 ratas albinas cepa Wistar de 5 semanas de edad y con un peso medio de 85 gramos. Los animales fueron distribuidos en dos lotes: el lote 1 estaba formado por un total de 5 animales en los que se realizó abordaje quirúrgico del núcleo Gracilis sin producir lesión neurológica. El objetivo de este grupo fue conocer el posible efecto de la intervención quirúrgica sobre el posterior crecimiento y desarrollo del raquis.

Este lote serviría de grupo control. El lote 2 estaba constituido por un total de 15 ratas en las que se produjo una lesión del Gracilis mediante electrocoagulación.

El abordaje quirúrgico fue similar al del grupo control efectuándose de modo microquirúrgico con ayuda de un microscopio óptico.

Técnica quirúrgica: colocando el animal en decúbito prono, se efectuaba una incisión medial de 1 cm de longitud de la prominencia externa occipital la 2ª vertebra cervical. Se rechazaba lateralmente la musculatura occipito-cervical hasta visualizar la membrana occípito-atloidea. Tras efectuar la apertura de esta membrana, quedaba expuesta la porción caudal del bulbo raquídeo. A este nivel resulta fácil reconocer a ambos lados de la línea media las prominencias correspondientes a los núcleos gracilis, la lesión se efectuó en todos los casos en el núcleo Gracilis derecho, mediante la colocación en su superficie de un microelectrodo. Con ayuda de un electrocoagulador Grass Lesión Maker 4 (Grass Instruments Co USA) se aplicó al electrodo una corriente eléctrica de 2 mA durante 15".

Los animales fueron observados durante 8 semanas después de la intervención, al cado de las cuales fueron sacrificados. Para valorarlas posibles alteraciones de la alineación del raquis, se realizaron sendos controles radiológicos postero-anterior y lateral en la 4ª y 8ª semana del postoperatorio. El día anterior al sacrificio se obtuvo un EMG de la musculatura paravertebral.

El trazado fue recogido mediante agujas bipolares insertadas subcutáneamente a nivel de la región torácica baja, a ambos lados del raquis. Previo al sacrificio y con el animal anestesiado se extrajeron biopsias de la musculatura paraespinal para el estudio histológico. Como técnicas enzimáticas se emplearon DPNH y ATP-asa pH 10.4, y a que permiten definir con claridad el contenido de fibras musculares tipo III (5). Tras el sacrifi-

cio se extrajo el encéfalo y parte de la medula espinal con el fin de realizar el estudio histológico.

Resultados

Como presumíamos, en ninguno de los animales del grupo control detectamos curvas escolióticas en las radiografías A-P al final del periodo evolutivo. Tampoco se modificó en estos animales la cifosis dorsal fisiológica. El estudio electromiográfico no demostró en ningún animal asimetría de la actividad motora paraespinal a ambos lados del raquis, siendo los trazados de la morfología rigurosamente normal.

Histológicamente los músculos paraespinales mostraban el típico patrón de musculatura estriada con fibras poligonales, regulares de tamaño, estrechamente agrupadas en fascículos separados por un fino perimisio. El estudio histoquímico presentó como característica más sobresaliente una mayor proporción de fibras tipo II que oscilaba entre el 65-70%.

Del total de 15 animales con interrupción de las aferencias propioceptivas por lesión del núcleo gracilis, solo 5 (33.33%) desarrollaron curvas escolióticas al término del periodo de observación. Ningún animal presentaba verdaderas escoliosis estructuradas, es decir, con acuñamiento y rotación vertebral.

Las actitudes escolióticas detectadas mostraban la convexidad hacia el lado de la lesión (Figura n°1). La intensidad en grados Cobb osciló entre 8-20, con una media de 14.8 grados. Todas las curvas fueron convexas hacia el lado intervenido, abarcando los niveles torácicos medio-inferiores e incluyendo las primeras vertebrae lumbares (Tabla I).

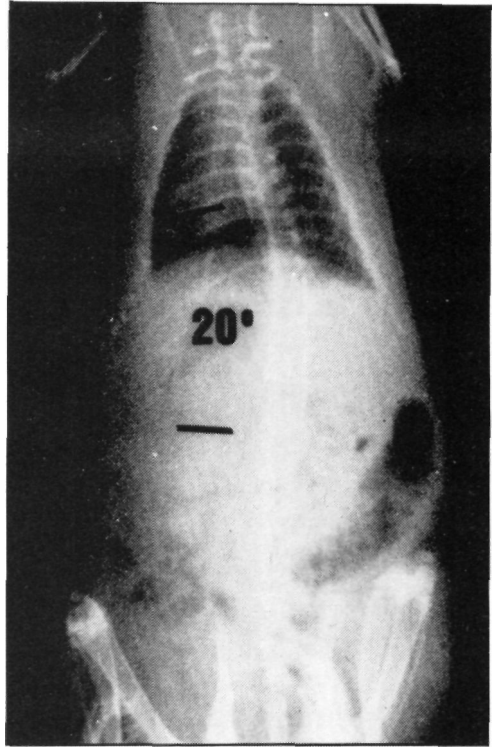


Figura n° 1: Radiografía P-A de un animal con escoliosis del núcleo gracilis. Control radiológico efectuado a las 8 semanas de la intervención.

Los animales con escoliosis presentaban una discreta tendencia a acentuar su cifosis fisiológica, pero sin mostrar significancia estadística (Tabla I).

En el EMG, solo los animales con actitud escoliótica exhibían una clara asimetría de la actividad motora paraespinal, siendo más intensa en el lado de la convexidad (Figura n° 2). No se detectaron signos de denervación, ni de actividad eléctrica espontánea.

Para el estudio histológico e histoquímico, obtuvimos muestras de músculo en los 5 animales que desarrollaron actitudes escolióticas y en 8 sin deformidad del raquis. El estudio histológico

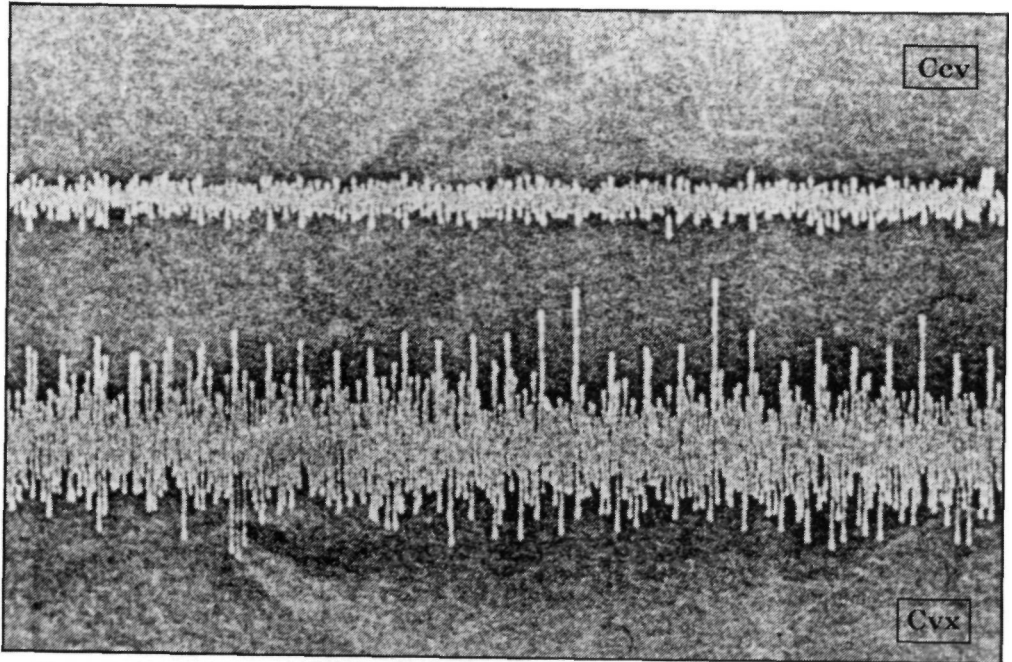


Figura nº 2: EMG de los músculos paraespinales de una de las ratas que desarrolló escoliosis por lesión del núcleo grácilis. Se objetiva una mayor amplitud de la actividad motora en el lado de la convexidad. Cvx-convexo; Ccv-cóncavo.

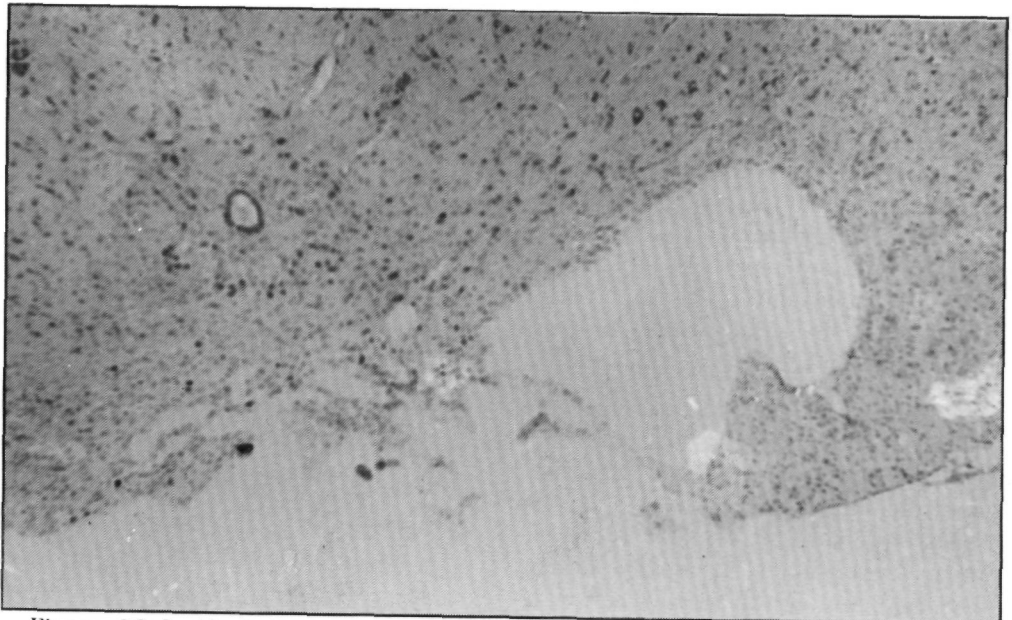


Figura nº 3: Lesión de tipo necrotizante localizada a nivel del núcleo grácilis del lado derecho. Se aprecia cierta reacción microglial en la periferia de la lesión.

TABLA I
 Características de las curvas escolioticas
 obtenidas por lesión del Núcleo Gracilis

Animal	Nivel	Escoliosis Grados*	Cifosis** Grados*	Asimetría EMG
1	T8-L1	14	40	+
2	T7-L3	20	42	++
3	T8-L4	16	40	+
4	T6-L2	8	38	+
5	T7-L2	16	42	++

X=14,8

X=40,4

* Grados Cobb

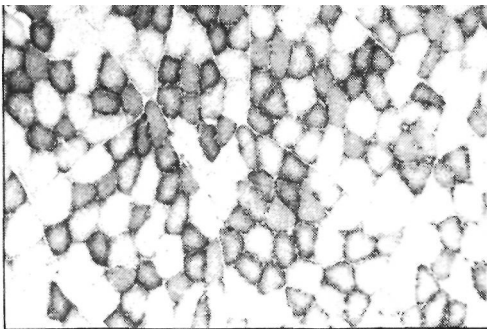
** Fisiológica 34

demostró lesiones correctas del núcleo gracilis en todos los animales de este grupo, la lesión era del tipo necrótico crónico, con pérdida de sustancia y reacción microglial periférica (Figura nº 3). Para el estudio histoquímico las muestras se tomaron de la convexidad y de la concavidad a nivel del apex de la curva en los animales escolióticos. En los animales sin escoliosis no exhibían alteraciones del patrón histológico ni de la proporción de fibras tipo I y II. Los animales escolióticos tenían una mayor propor-

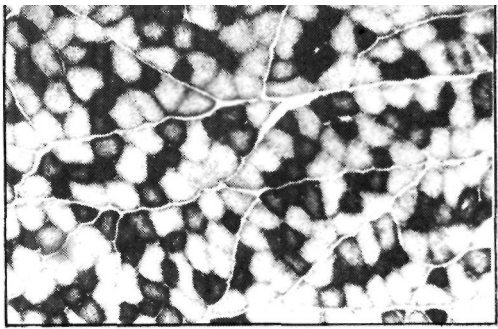
ción de fibras tipo I en el lado de la convexidad en relación a la concavidad de la curva (Figura nº 4). Esta diferencia era significativa ($p < 0.05$).

Discusión

Tanto desde el punto de vista experimental como clínico, existen cada vez más datos en la literatura que sugieren que ciertas alteraciones del tono y balance muscular paravertebral, y por tanto del equilibrio postural, pueden ser



A



B

Figura nº 4: Histoquímica de los músculos paravertebrales de un animal con escoliosis. Se aprecia un incremento en la proporción de fibras tipo I en el lado de la convexidad (B) en relación con la concavidad (A) NADH-TR 100.

factores etiológicos determinantes para el desarrollo de muchas de las llamadas escoliosis idiopáticas (6).

Este trabajo aporta un nuevo soporte a esta hipótesis confirmando que la interrupción de impulsos aferentes propioceptivos, en este caso a nivel de la segunda neurona, es capaz de facilitar el desarrollo de actitudes escolióticas en animales de experimentación. El mecanismo patogénico inicialmente propuesto por LISZKA (7) y posteriormente desarrollado por McEWEN (8) PINCOTT y cols. (9) y BARRIOS y cols. (10) queda corroborado por tanto con esta nueva experiencia. Según estos autores, una pérdida asimétrica de impulsos aferentes propioceptivos provocaría a nivel del raquis un desbalance en el tono y en la actividad de la musculatura paraespinal dando lugar a un trastorno del crecimiento y desarrollo vertebral.

El estudio EMG demostró en los animales que presentaron curvas escolióticas la existencia de una clara asimetría de la actividad eléctrica en los músculos paraespinales a ambos lados de la curva, siendo más intensa en el lado de la convexidad. Este hecho caracteriza también a la escoliosis idiopática del adolescente (11). Parece coherente por tanto aplicar a la escoliosis idiopática humana la misma hipótesis etiológica en que se basa nuestro modelo experimental.

El hecho de que no todos los animales con lesión histológicamente confirmada hayan desarrollado curvas escolióticas podría tener a nuestro juicio dos justificaciones. Por un lado, quizás las lesiones no hayan sido lo suficientemente extensas como para provocar una interrupción unilateral completa de todas las

aferencias propioceptivas; en este sentido, podrían existir mecanismos neuromusculares de compensación tanto a nivel central como periférico que solapen desafeerencias de tipo segmentario tal como proponen PINCOTT y col (9).

Por otro lado, quizás los desequilibrios en el balance muscular paraespinal no desempeñen en los animales cuadrúpedos un papel tan importante, en la posible deaxación del raquis, como en el caso del hombre, en el que la actitud en bipedestación condiciona una mayor intervención de discos músculos en el control postural y del equilibrio. La inversa proporción de fibras musculares tipo I y II que presentan los músculos paravertebrales de la rata albina, en comparación con los humanos, pone de manifiesto su diferente función. En estos últimos, el porcentaje de fibras tipo I oscila entre el 60-70% (12), mientras que en la rata u otros animales cuadrúpedos las fibras tipo I no sobrepasan el 35-40% (13,14). Baste recordar que las fibras tipo I, por sus características bioquímicas, ejecutan contracciones lentas de tipo tónico, es decir mantenido, siendo las verdaderamente responsables del tono muscular y del equilibrio postural. En los animales cuadrúpedos no parece que la musculatura paraespinal tenga, por tanto, un papel preponderante en el mantenimiento postural del raquis.

En definitiva, este trabajo confirma que desequilibrio del sistema aferente propioceptivo a nivel central son capaces de producir actitudes escolióticas. Un desbalance muscular por asimetría en la modulación refleja de esas aferencias constituiría el mecanismo patogénico subyacente. Además nuestro modelo experimental se comporta de modo semejante a como lo hace la escoliosis idiopá-

tica humana, según se desprende del estudio electrofisiológico e histológico muscular.

Bibliografía

1. YAMADA, K.; YAMAMOTO, H.; NAKAGAWA, Y.; TEZUKA, A.; TAMURA, T.; KAWATA, S.: Etiology of idiopathic scoliosis. *Clin Orthop* 1984. 184: 50-7.
2. MIXON, R.; STEET, H.: Oculomotor control in children with idiopathic scoliosis. Paper given at 17 th annual meeting of Scoliosis Research Society, Denver, Colorado 1982.
3. SAHLSTRAND, T.; ORTENGREN, R.; NACHEMSON, A.: Postural equilibrium in adolescent idiopathic scoliosis. *Acta Orthop Scand* 1978. 49: 354-65.
4. TEZUKA, A.: Development of scoliosis in cases with congenital organic abnormalities of the brain system. *Tokushima J Exp Med* 1971. 18: 49-62.
5. SPENCER, GSC.; ZORAB, PA.: Spinal muscle in scoliosis. I (Histology and Histochemistry). *J Neurol Sci* 1976. a-; 30: 137-142.
6. BARRACK, RL.; WHITECLOUD, TS.; BURKE, SW.; COOK, SD.; HARDING, AP.: Proprioception in idiopathic scoliosis. *Spine* 1984. 9: 681-5.
7. LISZKA, O.: Spinal cord mechanism leading to scoliosis in animal experiments. *Acta Med Pol* 1961. 2: 45-63.
8. McEWEN, GD.: Experimental Scoliosis. *Clin Orthop* 1973. 93: 69-74.
9. PINCOTT, JR.; TAFFS, LF.: Experimental scoliosis in primates: a neurological cause. *J. Bone Joint Surg (Br)* 1982.64-B: 503-7.
10. BARRIOS, C; TUNON, MT.; DE SALIS, JA.; BERIGUISTAIN, J.L.; CAÑADEL, J.: Scoliosis induced by medullary damage: an Experimental study in rabbits. *Spine* 1987. 12: 433-9.
11. ZETTERBERG, C; BJORK, R.; ORTENGREN, R.: Electromyography of the paravertebral muscles in idiopathic scoliosis. *Acta Orthop Scand* 1984. 55: 304-9.
12. ZETTERBERG, C; ANIANSSON, A.; GRIMBY, G.: Morphology of the paravertebral muscles in adolescent idiopathic scoliosis. *Spine* 1983. 8: 457-62.
13. SPENCER, GSC; ECCLES, M.: Spinal muscles in scoliosis. II: The proportion and size of type I and Type II Skeletal muscle fibers measured using a computer-controlled microscope. *J Neurol Sci* 1976. 30 (1): 143-54.
14. SCHWARTZ-GIBLIN, S.; ROSELLO, L.; PFAFF, DW.: Histochemical study of muscles in rats. *Exp Neurol* 1983. 79: 497-518.