

Sinovitis Transitoria de Cadera. Estudio Prospectivo de su Epidemiología y Valoración Diagnóstica.

L. MARCO GOMEZ, J.M. MONTOZA NUÑEZ y A. LIZUR UTRILLA.

Servicio de Cirugía Ortopédica. Hospital General de Elda (S. V.S.).

Resumen.—Se ha realizado un estudio prospectivo durante seis años del tratamiento de 62 casos de Sinovitis Transitoria de Cadera sobre un total de 59 pacientes. La incidencia anual media fué de 3,57 casos por 10.000 habitantes menores de 10 años de edad. El riesgo de sufrir algún episodio de recurrencia era 300 veces mayor que el riesgo de sufrir un primer episodio.

Se observó una mayor frecuencia en los meses de primavera y otoño.

Los valores de las pruebas de laboratorio y las radiografías standard fueron normales en la mayoría de los casos; nosotros no hemos observado los signos indirectos clásicos de derrame articular.

La enfermedad de Perthes se diagnosticó en dos casos, pero al revisar retrospectivamente las radiografías iniciales se observó que uno de los casos presentaba signos de necrosis avascular, mientras en el otro caso eran normales.

Para el diagnóstico diferencial y la evolución, la gammagrafía ósea nos proporcionó un relevante valor.

Descriptor: Sinovitis transitoria de cadera. Epidemiología. Cadera dolorosa infantil. Enfermedad de Perthes.

Summary.—The authors carried out a prospective study on 62 cases of Acute Transient Synovitis of the Hip in 59 patients. The follow up was six years. The average annual incidence was 3,57 per 10.000 population younger than 10 years, and the risk of recurrence was 300 greater than the risk of having a single episode.

The greatest frequency was observed in Spring and Autumn.

In most cases, the values of laboratory test and standard Rx was normal, we observed no classic indirect signs from articular effusion.

Perthes' disease was diagnosed in two cases, but in retrospective review of the initial radiographs revealed signs of avascular necrosis in one of them, and the another case has had completely normal radiograph.

For the differential diagnosis and follow-up, the bone scintigraphy has a relevant importance.

Key Words: Transient synovitis of the hip. Epidemiology. Painful hip in children. Perthes' disease.

INTRODUCCIÓN

La sinovitis transitoria de cadera (STC) fué descrita por vez primera por Lovett y Morse en 1892 (1), siendo considerada una entidad de buen pronóstico, pero radicando su interés en gran manera en que el

diagnóstico se realiza por exclusión de otras afecciones potencialmente más graves, las cuales pueden debutar de forma similar, tales como la enfermedad de Perthes, artritis séptica, epifisiolisis femoral, artritis reumatoide juvenil, traumatismos y tumores (2,3).

Correspondencia:

Dr. A. LIZUR UTRILLA.
Reyes Católicos, 55.
03003 Alicante.

Respecto a su etiología se han barajado diversas hipótesis, por los hallazgos clínicos y de laboratorio, aunque ninguna totalmente refrendada en la actualidad: traumática, infecciosa (4) y alérgica (5).

Se ha pretendido asociar su presentación con la subsecuente evolución a la Enfermedad de Perthes (6,7,8), aunque otros autores (2) no han encontrado una relación significativa.

A pesar de ser considerada como la causa más frecuente de dolor en la cadera del niño, (9,10), su verdadera incidencia no ha sido suficientemente estudiada (3).

Por ello nos propusimos con este estudio valorar los factores epidemiológicos de la STC, aprovechando el disponer de un área de salud cerrada, con un solo Hospital que realiza toda la asistencia especializada de la misma, y con una población homogénea socioculturalmente.

Aunque no es posible tener la certeza de recoger todos y cada uno de los casos que pudieran presentarse, la urgencia subjetiva del proceso hace que la familia acuda sin demora en la práctica totalidad de los casos.

Al ser una población bien definida, todo enfermo de STC ha tenido las mismas posibilidades de ser incluido en el estudio.

Asimismo, se pretendió valorar la especificidad de los métodos y signos diagnósticos y su relación con la enfermedad de Perthes.

MATERIAL Y MÉTODOS

El estudio abarca todos los casos con STC tratados en el Hospital General de Elda, desde Enero de 1984 hasta Abril de 1990, prospectivamente.

El criterio diagnóstico fué clínico y radiológico, por exclusión de otras enfermedades.

Los criterios de inclusión en el estudio fueron: edad menor de 15 años, con clínica dolorosa de cadera, muslo o rodilla, ausencia de lesiones en la cadera, sin afectación del estado general y sin antecedentes de otras enfermedades músculo-esqueléticas.

Todos los casos fueron ingresados, realizándose radiografías de ambas caderas. Sistemáticamente se realizaron las siguientes pruebas de laboratorio: Hemograma, VSG, PCR, ASTO, Latex, Mantoux, frotis nasofaríngeo y cultivo de orina.

En los casos de evolución atípica (más de 10 días o recidivas), se repitieron las radiografías de caderas y se realizó gammagrafía ósea de caderas con Tc-99 y TAC. La ecografía de cadera se utilizó sólo en los primeros casos.

El tratamiento hospitalario consistió en reposo absoluto en cama, con tracción blanda (1-3 Kg) del miembro

inferior afecto con la cadera en flexión de unos 40°, y salicilatos por vía oral.

Diariamente se exploró el dolor y movilidad de la cadera, y cuando ésta fué completa e indolora se permitió la deambulacion, siendo revisados ambulatoriamente a los tres meses. Tras ello, se recomendó la vuelta a la consulta o a urgencias si presentaba de nuevo dolor o cojera.

Se examinaron las radiografías de cadera a su ingreso, valorando: el aumento de partes blandas periarticulares, signos de isquemia ósea en la cabeza femoral, medición del espacio articular (tomando como referencias el borde osificado más medial de la epífisis femoral superior y el borde más lateral de la imagen en lágrima) y medición de la altura y anchura de la epífisis femoral. Como grupo control se utilizó la cadera contralateral, exceptuando los casos de bilateralidad.

Para el análisis estadístico se utilizó el test de Chi cuadrado.

RESULTADOS

En el período de los seis años del estudio fueron tratadas 62 caderas afectas de STC aguda, en un total de 59 pacientes, de los cuales 37 eran varones (2 casos bilaterales) y 22 hembras (1 caso de bilateralidad), con una proporción de 1,7:1 favorable a los varones.

El lado derecho se afectó en 37 ocasiones (60%) y el izquierdo en 25 (40%).

La edad de presentación fué entre 2 y 9 años ($x=4,5$; $D.s.=1,6$), con una mayor frecuencia entre los 3 y 5 años, período que agrupa al 71% de los casos (Figura nº 1). La edad media de los varones fué de 4,66 años ($d.s.=1,60$), y la de las hembras de 4,17 años ($d.s.=1,46$) (Gráfico nº1).

La incidencia específica en la población igual o menor de 10 años de edad fué de 3,57 casos por 10.000 habitantes por año; y respecto al sexo, de 4,3 para los varones y de 2,7 para las hembras (TABLA I).

TABLA I

INCIDENCIA ESPECIFICA POR EDAD Y SEXOS

Sexo	Población menor de 10 años de edad	I.E. x 10.000 hab.x año
VARONES	14.236	4,33
HEMBRAS	13.334	2,74
Total	27.570	3,57




Gráfico nº 1. Distribución por edad y sexo.

La incidencia estacional, por meses, muestra dos claros picos, uno al comienzo de la primavera con el 30% de los casos, y otro en el otoño con el 40% (Gráfico nº 2).

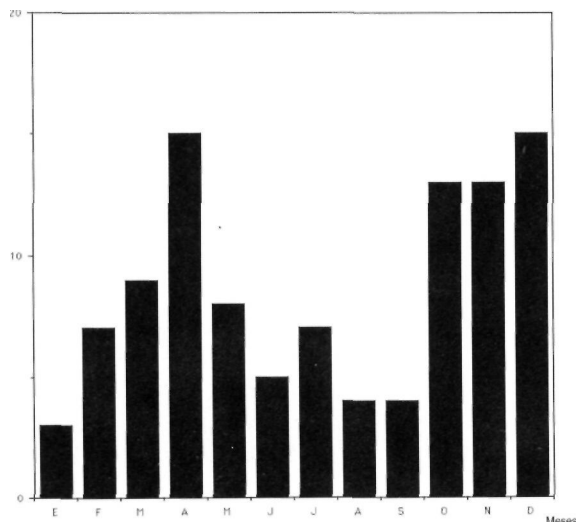


Gráfico nº 2. Distribución estacional.

Cuatro casos habían presentado episodios de STC previos a su inclusión en el estudio, y otros 3 casos presentaron recurrencia posteriormente, con una media de 2 episodios e intervalos libres de 3 a 6 meses.

Si el riesgo de sufrir un primer episodio de STC en la población general es del 0,03%, el riesgo de recurrencia se eleva al 10,16%.

En los resultados de las pruebas de laboratorio se encontró tan solo 22 casos con discreto aumento de la VSG y 18 casos con ligera leucocitosis, sin que fueran significativos; el resto de las pruebas fueron normales o con positivos aislados.

Entre los antecedentes inmediatos y patología asociada al episodio agudo de STC, encontramos 31

casos (49,2%) de infección, dentro de los 10 días anteriores al ingreso, de los que 29 casos eran infecciones de vías respiratorias altas aunque sin hallazgos bacteriológicos, 1 caso de infección de orina y 1 caso de orquitis. En 8 casos (12,6%) existía antecedente de traumatismo y 20 casos (31,7%) no referían antecedente alguno; 4 casos (6,3%) habían tenido episodios previos de STC antes del comienzo del estudio.

En 49 casos (79%) el dolor espontáneo cedió tras las primeras 24 horas, aunque persistía a la movilización de la cadera por un tiempo medio de 4 días (rango: 3-8 días).

En otros 13 casos (21%) el dolor persistió más de 10 días; en 8 de éstos la gammagrafía ósea mostró normocaptación y en los otros 5 casos, hipercaptación a nivel de la cadera afectada (Figura nº 3).

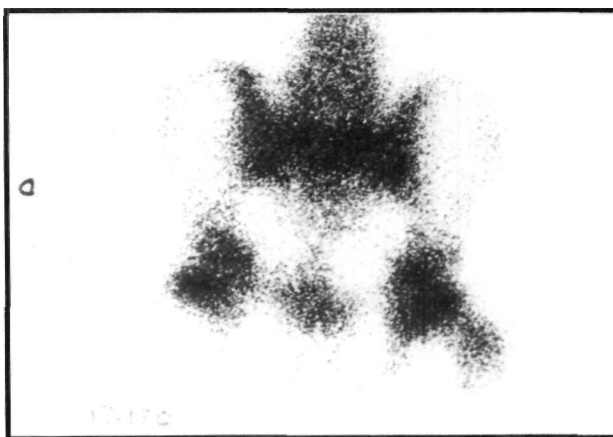


Figura nº 3. Hipercaptación gammagráfica de la cadera izquierda, afectando a todo el contenido capsular.

El TAC fué normal en los casos de evolución larga o recidivante, a excepción de 1 caso que había presentado cuatro episodios previos de STC, en el que se apreció decalcificación de la epífisis femoral y aumento del tamaño de la misma (Figura nº 4).

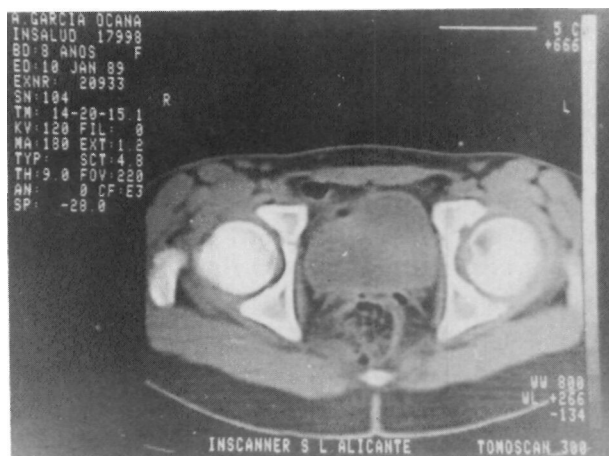

Figura nº 4. TAC en STC izquierda, con área de rarefacción y aumento de tamaño de la epífisis.

En los cuatro casos en los que se realizó ecografía, tan sólo se confirmaba la presencia de derrame articular.

La valoración radiológica al ingreso se realizó sobre 50 casos, por desecharse los casos de bilateralidad y los que presentaban radiografía asimétrica, sólo a efectos de mediciones; y sobre el total de 62 casos para la observación de los restantes signos radiológicos.

Se encontró en la cadera afecta una anchura articular media de 8,56 mm (d.s.= 1,86 mm), y de 8,54 mm (d.s.= 1,44 mm) en la cadera control, no siendo significativas las diferencias ($p > 0,05$). Tan solo un caso mostró una diferencia de 3 mm.

A efectos de cálculo matemático y para comparar el tamaño de la proyección radiológica de la epífisis femoral superior, se estableció una relación de proporcionalidad, mediante el producto de los diámetros máximos ortogonales de la misma; encontrando en la cadera afecta un valor medio de 394 (d.s.= 146,13) y en la control de 392 (d.s.= 143,30), diferencias de tamaño que no eran significativas ($p > 0,05$).

De las 62 caderas estudiadas, en sólo 2 de ellas se presentó enfermedad de Perthes (3,2%) al final del estudio.

Realizando un examen retrospectivo de las radiografías de cadera tomadas al ingreso se encontró: en 58 casos no había alteración alguna de la cadera, de los que 1 caso desarrolló enfermedad de Perthes en ocho meses, tras 3 episodios de recidiva de aparente STC. El otro caso de enfermedad de Perthes presentaba una pequeña área de radiolucencia subcondral que había pasado desapercibida en el examen inicial al ingreso, lo que consideramos un error de diagnóstico.

Los restantes 3 casos presentaban alguna alteración ósea epifisaria, de evolución benigna, no desarrollando enfermedad de Perthes en el período de evolución de 2 á 4 años; en dos casos se trataban de irregularidades en el perfil de la epífisis, consideradas no patológicas, y en el otro caso en un área de radiolucencia en el interior de la epífisis femoral, compatible con el diagnóstico de displasia de Meyer (11,12) (Figura nº 5).

DISCUSIÓN

En un reciente trabajo (3) se refiere una incidencia media anual de 20 casos de STC por 10.000

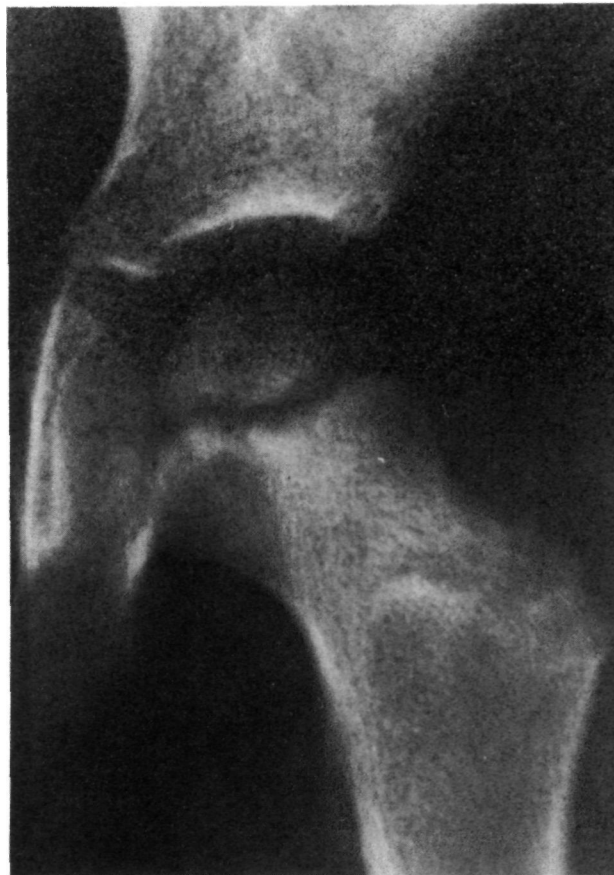

Figura nº 5. Área de radiolucencia en el seno de la epífisis, susceptible de Displasia de Meyer.

habitantes para las edades de 1-13 años, con una incidencia acumulada desde el nacimiento hasta la edad de 14 años de 270 por 10.000, con lo que el riesgo de padecer algún episodio, incluidas las recurrencias, era del 3%. Otros trabajos (2) encuentran una incidencia menor, de 5,2 casos por 10.000 habitantes, lo que es más coincidente con la mostrada en nuestra serie.

La edad de presentación más frecuente, 4-8 años (3) y la distribución por sexos (9,10) es similar a la nuestra.

No está demostrada su distribución estacional, aunque nosotros hemos encontrado una mayor incidencia en primavera y otoño, épocas en nuestro medio de mayor frecuencia de infecciones respiratorias en los niños; lo cual, junto a que el 47% de nuestros casos presentaron dicha infección asociada al episodio de STC, parece evidenciar cierta relación entre ellas, sugiriendo una etiología infecciosa o de hipersensibilidad.

En diversos estudios (3,13,14) no han encontrado evidencias de infección bacteriana ni vírica tras detección serológica y cultivos de líquido sinovial aspirado.

Otros autores (15) sugieren que se debe a hipersensibilidad alérgica o reacción tóxica de la membrana sinovial ante focos infecciosos a distancia, al haber detectado reacción de anticuerpos en la sinovial; Jones (5) opina que se trata de una sinovitis reactiva al *Campylobacter*.

Al igual que en otras (3,9,14), las pruebas de laboratorio en nuestra serie fueron anodinas.

Se han querido dar como signos radiológicos característicos de STC los secundarios al derrame articular, como el desplazamiento externo de la cabeza femoral por aumento de la anchura proximal y medial del espacio articular (16,17), refiriéndose como patológico una diferencia de anchura mayor de 2 mm respecto a la cadera sana (18). En nuestra serie no hemos encontrado dichos signos de derrame articular.

La gammagrafía ósea con Tc-99-Difosfonatos es de gran utilidad para el diagnóstico diferencial precoz; en la primera fase, de pool sanguíneo, la STC se caracteriza por hipercaptación generalizada a nivel de la cápsula articular (19,20), para en todos los casos normalizarse paulatinamente hacia las tres horas (19) o tras aspirar el líquido sinovial (21).

Por el contrario, en la enfermedad de Perthes incipiente, aún antes de presentar signos radiológicos, la gammagrafía muestra áreas de hipocaptación, o francas imágenes frías, en la epífisis femoral (19); según Paterson y Savage (22) una imagen gammagráfica normal, sin otros signos radiológicos, excluye la enfermedad de Perthes, aunque también debe tenerse en cuenta que la artritis séptica incipiente puede dar imágenes normales inicialmente (23).

Algún autor (24) opina que para el diagnóstico inicial de STC no es indispensable realizar radiografías sistemáticamente, pues con la ecografía confirma la presencia de derrame articular en el 70% de sus casos.

Por el contrario, nosotros pensamos que sistemáticamente debe realizarse Rx precoz, pues la presencia de derrame no es exclusivo de la STC, y si para el diagnóstico precoz de la enfermedad de Perthes es obligado el examen radiográfico, para el diagnóstico de STC es obligado la inmediata exclusión de dicha enfermedad.

No ha sido demostrada la asociación de la STC con la enfermedad de Perthes, aunque la sospecha inicial es fundada por la similitud de los síntomas y

grupos de edad y sexo (9,2,10), apoyado por estudios (25) en los que se indujeron alteraciones parecidas a la enfermedad de Perthes experimentalmente mediante derrames articulares de la cadera; pero en la actualidad la evidencia no es concluyente.

El aumento de la presión intracapsular, por el derrame o por el efecto yatrogénico de la inmovilización con la cadera en extensión (2), pueden producir una disminución del riego vascular en la epífisis femoral, aunque ésta es generalmente reversible y sin secuelas (26,27,28). Se ha comprobado que la persistencia de hiperpresión por el derrame, por más de 24 días, no produce lesiones definitivas, aunque supone un mayor riesgo de padecer la enfermedad de Perthes (24,29,30,31,32).

Algunos autores (26,31,33,34,35) refieren la producción de necrosis en la cabeza femoral por aumento de la presión intraarticular, pero Kallio (2) en un estudio prospectivo de 119 casos de STC no encuentra razón para aceptar que esta afección conduzca a la de Perthes por hiperpresión, concluyendo que son dos enfermedades distintas sin conexiones etiológicas.

Además, en la enfermedad de Perthes se observa que la presión intraarticular es de unos 25 mm Hg, la cual es menor que la que se aprecia en los casos de STC con la cadera en extensión, 130 mm Hg (36), presentando en flexión de cadera una presión de sólo 17 mm Hg (2).

Además, epidemiológicamente se observa que la mayoría de STC, aún sin tratamiento para disminuir la presión intracapsular, no evolucionan a la enfermedad de Perthes.

La frecuencia de enfermedad de Perthes tras STC varía según los autores entre 1,5 y 10%, 3,4% en nuestra serie (6,9,10,37,38,39), y no son infrecuentes la ausencia de la misma aún en series con seguimientos de 15 años (8,40).

Parece como si la mayoría de estos casos de STC complicados con la enfermedad de Perthes, no se trataran inicialmente de STC evolucionadas, sino de verdaderos casos de enfermedad de Perthes que pasaron desapercibidos en su inicio y recibieron el diagnóstico erróneo de STC, cual uno de nuestros casos.

Landin (3) encuentra a los 1-5 meses del diagnóstico inicial de STC un 3,7% de casos de enfermedad de Perthes, pero al revisarlos retrospectivamente, encontró signos radiológicos de tal enferme-

dad en las radiografías consideradas inicialmente como normales, o al menos ensanchamiento patológico del espacio articular, lo que es considerado como el signo más incipiente en la enfermedad de Perthes (16,41), y tan solo el 0,7% presentaban Rx normales; observación que ha sido comprobada en otros estudios (2).

Parece ser que el riesgo de padecer enfermedad de Perthes, tras sufrir STC, es más elevado en los niños que presentan esta última en edades superiores a los 8 años (24).

Como secuelas propias de la STC se han descrito aumento de tamaño del cuello y cabeza femorales, y hasta se ha llegado a observar coxa vara en grados variables en casi el 50% de los casos a los 15-20 años del primer episodio de STC (39), al parecer porque la persistencia de la hipervascularización inflamatoria podría haber aumentado el riesgo epifisario; nosotros solo hemos observado un caso, con cuatro recidivas de STC, en el que se apreciara dicho aumento de la cabeza femoral.

Bibliografía

- 1.- Lovett, R.W.; Morse, J.L.: A transient or ephemeral form of hip disease with a report of cases. *Boston Med. Surg. J.* 1892, 127: 161-163.
- 2.- Kallio, P.; Ryöppy, S.; Kunnamo, I.: Transient synovitis and Perthes disease. Is there an aetiological connection. *J. Bone Joint Surg.* 1986, 68-B: 808-811.
- 3.- Landin, L.A.; Danielson, L.G.; Wattsgard, C.: Transient synovitis of the hip. Its incidence, epidemiology and relation to Perthes disease. *J. Bone Joint Surg.* 1987, 69-B: 238-242.
- 4.- Fairbank, H.A.T.: Discussion on non-tuberculous coxitis in the young. *Br. Med. J.* 1926, 2: 828.
- 5.- Jones, D.A.: Irritable hip and *Campylobacter* infection. *J. Bone Joint Surg.* 1989, 71-B: 227-228.
- 6.- Spock, A.: Transient synovitis of the hip joint in children. *Pediatrics*, 1959, 24: 1042-1049.
- 7.- Jacobs, B.W.: Synovitis of the hip in children and its significance. *Pediatrics*, 1971, 47: 558-566.
- 8.- Sharwood, P.F.: The irritable hip syndrome: A long-term follow-up. *Acta Orthop. Scand.* 1981, 52: 633-638.
- 9.- Catterall, A.: *Legg-Calvé-Perthes disease*. Edinburgh: Churchill Livingstone, 1982: 34-38.
- 10.- Tachdjian, M.O.: *Ortopedia pediátrica*. Vol.1. México: Ed. Interamericana, 1976: 686-688.
- 11.- Meyer, E.K.: *Dysplasia epiphysealis capitis femoris*. *Acta Orthop. Scand.*, 1964, 34: 183-197.
- 12.- Silvestre, A.; Gascó, J.; Gastaldi, E.: *Displasia epifisialis capitis femoris (Displasia de Meyer)*. *Rev. Esp. de Cir. Ost.*, 1990, 25: 211-220.
- 13.- Blockey, N.J.; Porter, B.B.: Transient synovitis of the hip: A virological investigation. *Br. Med. J.*, 1968, 4: 557-561.
- 14.- Hardinge, K.: The etiology of transient synovitis of the hip in childhood. *J. Bone Joint Surg.*, 52-B: 100-107.
- 15.- Tudor, R.B.: Hip synovitis in children. *Lancet.*, 1960, 80: 51.
- 16.- Kemp, H.B.S.; Boldero, J.L.: Radiological changes in Perthes disease. *Br. J. Radiol.*, 1966, 39: 744-760.
- 17.- Anderson, J.; Stewart, A.M.: The significance of the magnitude of the medial hip space. *Br. J. Radiol.*, 1970, 43: 238-239.
- 18.- Eyring, E.J.; Bjornson, D.R.; Peterson, C.A.: Early diagnostic and prognostic signs in Legg-Calvé-Perthes disease. *Am. J. Roentgenol.*, 1965, 93: 382-387.
- 19.- Gordon, I.; Perthes, A.M.: The bone scan in pediatric hip. En: Fogelman, I., Ed. *Bone scanning in clinical practice*. London: Springer-Verlag, 1987: 198-199.
- 20.- Rosenthal, L.: The bone scan in arthritis. Transient (toxic) synovitis of the hip. En: Fogelman, I., Ed. *Bone scanning in clinical practice*. London: Springer-Verlag, 1987: 198-199.
- 21.- Kloiber, R.; Parlosky, N.; Portner, O.; Gartke, K.: Bone scintigraphy of hip joint effusions in children. *A.J.R.*, 1983, 140: 995-999.
- 22.- Paterson, D.; Savage, J.P.: The nuclide bone scan in the diagnosis of Perthes disease. *Clin. Orthop.*, 1986, 209: 23-29.
- 23.- Volverg, F.M.; Summer, T.E.; Abramson, J.S.; Winchester, P.H.: Unreliability of radiographic diagnosis of septic hip in children. *Pediatrics*, 1984, 74: 118-120.
- 24.- Bickerstaff, D.R.; Neal, L.M.; Booth, A.J.; Brennan, P.O.; Bell, M.J.: Ultrasound examination of the irritable hip. *J. Bone Joint Surg.*, 1990, 72-B: 549-553.
- 25.- Kemp, H.B.S.: Perthes disease: The influence of intracapsular tamponade on the circulation in the hip joint of the dog. *Clin. Orthop.*, 1981, 156: 105-114.
- 26.- Kemp, H.B.S.: Perthes disease. An experimental and clinical study. *Ann. R. Coll. Surg.*, 1973, 52: 18-35.
- 27.- Launder, W.J.; Hungerford, D.S.; Jones, L.H.: Hemodynamics of the femoral head. *J. Bone Joint Surg.*, 1981, 63-A: 442-448.
- 28.- Lucht, V.; Bongers, C.; Krebs, B.; Hjerminde, J.; Bulow, J.: Blood flow in the juvenile hip in relation to changes of the intraarticular pressure. An experimental investigation in dogs. *Acta orthop. Scand.*, 1983, 54: 182-187.
- 29.- Kallio, P.; Ryöppy, S.; Jappinen, S.; Siponmaa, A.K.; Jaaskelainen, J.; Kunnamo, I.: Ultrasonography in hip disease in children. *Acta Orthop. Scand.*, 1985, 56: 367-371.
- 30.- Svalastoga, E.; Kiaer, T.; Jensen, P.E.: The effect of intracapsular pressure and extension of the hip on oxygenation of the juvenile femoral epiphysis. A study in the goat. *J. Bone Joint Surg.*, 1989, 71-B: 222-226.
- 31.- Vegter, J.: The influence of joint posture on intraarticular pressure. A study of transient synovitis and Perthes disease. *J. Bone Joint Surg.*, 1987, 69-B: 71-74.
- 32.- Wingstrand, H.; Egund, N.; Carlin, N.O.; Forsberg, L.; Gustafson, T.; Sundén, G.: Intracapsular pressure in transient synovitis of the hip. *Acta Orthop. Scand.*, 1985, 56: 204-210.
- 33.- Ogden, J.A.: Changing patterns of proximal femoral vascularity. *J. Bone Joint Surg.*, 1974, 56-A: 941-950.
- 34.- Tachdjian, M.O.; Grana, L.: Response of the hip joint to increased intraarticular hydrostatic pressure. *Clin. Orthop.*, 1968, 61: 199-212.

- 35.- **Woodhouse, C.F.:** Dynamic influences of vascular occlusion affecting the development of avascular necrosis of the femoral head. Clin. Orthop., 1964, 32: 119-129.
- 36.- **Kallio, P.; Ryoppy, S.:** Hyperpressure in juvenile hip disease. Acta Orthop. Scand., 1985, 56: 211-214.
- 37.- **Haueisen, D.C.; Weiner, D.S.; Weiner, S.D.:** The characterization of transient synovitis of the hip in the children. J. Pediatr. Orthop., 1986, 6: 11-17.
- 38.- **Jacobs, B.W.:** Early recognition of osteochondrosis of the capital epiphysis of femur. J.A.M.A., 1960, 172: 527-531.
- 39.- **Valderrama, J.A.F. de:** The "observation hip" syndrome and its late sequelae. J. Bone Joint Surg., 1963, 45-B: 462-470.
- 40.- **Adams, J.A.:** Transient synovitis of the hip in children. J. Bone Joint Surg., 1963, 45-B: 471-476.
- 41.- **Waldestrom, H.:** The first stage of caxa plana. Acta Orthop. Scand., 1934, 5: 1-34.