

Indicaciones Límite de las Fracturas de Húmero con Clavo Endomedular Cerrojado

J.A. DE PEDRO, F.G. DE LUCAS, F. MARCO, A.J. PEREZ, J.L. CEBRIAN, A. OTEO, O LEON y L. LOPEZ-DURAN.

Hospital Universitario San Carlos. Servicio de Traumatología. (Prof. L López-Durán Stern).

Resumen.—El tratamiento de las fracturas diafisarias del húmero ha entrado en controversia en los últimos años, como lo refleja la literatura internacional. La problemática aumenta cuando se trata de fracturas diafisarias límites que alcanzan la zona metafisaria superior e inferior. En un intento de mejora terapéutica este grupo de autores ha testado un clavo cerrojado para el húmero diseñado por Seidel. El promedio de seguimiento ha sido de 12 meses con un mínimo de 6 meses. El número de casos evaluados ha sido 6. Siguiendo la cotación de Stewart, 4 de los seis pacientes obtuvieron resultados buenos o excelentes. Todos los pacientes consolidaron sus fracturas en un período de tiempo normal, entre 3 y 5 meses, con una media de 4 meses, 4 de los seis pacientes no se inmovilizaron con yeso en ningún momento. La bondad y sencillez del método hace augurar buenos resultados en otros grupos ampliando sus indicaciones.

Descriptor: Fracturas diafisarias de húmero. Encalvado cerrojado de húmero.

Summary.—Treatment of diaphyseal fractures of the humerus has been the source of considerable controversy in recent years. The problem increases in dimension when one is dealing with limiting diaphyseal fractures that involve the upper and lower metaphyseal zone. In an attempt to improve the therapy of this circumstance, the members of this research team have tested a locking nail for the humerus designed by Seidel. The mean follow-up time has been 12 months, with a minimum of six months. The number of cases evaluated was 6. According to the scale of Stewart, four of the cases obtained good or excellent results. All the patients consolidated their fractures within a normal period of time -between 3 and 5 months-, with a mean of 4 months. Four of the 6 patients were not immobilized with plaster at any time. The goodness and simplicity of the method are suggestive of promising results in other groups by broadening its indications.

Key Words: Humeral shaft fractures. Humeral locking nail.

INTRODUCCIÓN

Hemos de considerar una fractura de húmero como diafisaria si su trazo se extiende entre el límite inferior de la inserción del músculo pectoral mayor y una línea transversal que pase a cuatro traversas de dedo por encima de la interlínea articular del codo.

Este tipo de fractura se considera infrecuente, sólo un 1.29% del total de fracturas de los miembros asientan en el húmero. La parálisis del nervio radial acompaña en un 11% de los casos. El porcentaje

etiológico más frecuente es el del tráfico, en un 52%.

En cuanto al trazo fractuario desafortunadamente las formas de más riesgo son las habituales: espiroidea con tercer fragmento (26%); transversal (24%); conminuta (17%) y bifocal (5%). El nivel de fractura se muestra con un reparto más o menos equitativo: Tercio superior, 40%; medio, 33% e inferior 23% (1,2,3).

En ocasiones el trazo de fractura se extiende desde la zona metafisaria a los tercios diafisarios superior e inferior y entonces, tradicionalmente, se han preconizado dos métodos: La osteosíntesis directa, placa atornillada o enclavado endomedular elástico, tipo Hackenthal. Ambas técnicas ofrecen la ventaja de la sencillez de la técnica sancionada por el uso.

Correspondencia:

Dr. JOSÉ A. DE PEDRO MORO.
Servicio de Traumatología. Pta. 5ª Sur.
Hospital Universitario San Carlos.
Ciudad Universitaria.
28040 Madrid.

La técnica con placas AO condiciona, en estos casos, una preparación extensa de la fractura con un gran riesgo de lesión del nervio radial tanto durante la osteosíntesis como a la retirada de la placa. La técnica de Hackenthal obliga, en las indicaciones límite, a un abordaje doble inferior, externo e interno, o a un implante bidireccional; ofreciendo un montaje habitualmente inestable que ha de complementarse con soporte externo, no estando exenta de penalizaciones en forma de complicaciones (4).

Teniendo en cuenta este alto índice de complicaciones parece más sugestiva la osteosíntesis endomedular, modificada, en cerrojo. Esta técnica pretende contribuir a un movimiento esclarecedor vigente en la actualidad (4), disminuir el tiempo de la cirugía, formar un callo más temprano y permitir un tratamiento funcional inmediato.

Historia

De acuerdo con Böhler, la fractura diafisaria del húmero es una fractura benigna de un hueso tubular y puede ser tratada siempre conservadoramente. Esta opinión ha sido generalmente aceptada en el pasado y confirmada por Beck de la clínica Böhler (5). Este autor ha publicado 300 fracturas del húmero tratadas entre 1966 y 1971 conservadoramente, todas consolidaron completamente sin complicaciones ni pseudoartrosis. Sin embargo, la literatura actual referente a este tipo de fractura revela un índice similar de complicaciones derivadas de la terapéutica quirúrgica o conservadora. Revisando 13 estudios desde 1967 a 1986 que incluían 486 casos de pseudoartrosis de húmero, el 55% habían sido tratados conservadoramente y el 45% quirúrgicamente (4). Otros autores estudiando la procedencia de las pseudoartrosis concluyen que del 8 al 34% procedían de tratamientos ortopédicos y del 13 al 66% de tratamientos quirúrgicos (6,7,8).

Hasta la tercera década del presente siglo el tratamiento de las fracturas diafisarias del húmero se caracterizaban por el eclecticismo terapéutico o diversos vendajes con el brazo en posición adducida, obteniéndose resultados desalentadores y siendo el sitio más común de pseudoartrosis. A partir de la cuarta década, con la descripción del yeso colgante por parte de Caldwell en 1940 (9), la incidencia de pseudoartrosis disminuye, convirtiéndose en uno de los métodos más popularizados.

Una gran variedad de tratamientos ortopédicos han sido utilizados a lo largo de la historia: Yeso torácico-braquial, férula en "U", férula braquiopalmar, cabestrillo, yeso en "U" moldeado, vendaje de Velpeau y Dessault, férula de abducción y sistemas de tracción continua al cénit o lateral. Tradicio-

nalmente se ha considerado que es mejor utilizar el tratamiento ortopédico, ya que el tiempo de curación, pseudoartrosis e infección son significativamente menores que cuando se emplean tratamientos quirúrgicos convencionales. Sin embargo, el tratamiento funcional ofrece sólo buenos resultados en pacientes cooperadores.

El tratamiento ortopédico se encuentra contraindicado en pacientes encamados y/o polifracturados (haciendo excepción de la tracción continua), ancianos, pacientes muy activos o alcohólicos. Por otra parte la inmovilización prolongada conduce a trastornos funcionales y tróficos de toda la extremidad superior. García (2), siguiendo las directrices de Fernández Esteve (10) aconseja un tiempo de inmovilización de 4 semanas, un período funcional de 7-8 semanas y uno de readaptación (en el 8% de los casos) de 6 semanas.

Sin duda alguna la técnica descrita por Sarmiento en 1977 (11) representa un gran avance y ha permitido reducir las complicaciones anteriormente descritas. Entre las ventajas del tratamiento funcional se encuentra la ausencia de anestesia y riesgos quirúrgicos y período de ingreso; aunque en la serie de García (2) los enfermos permanecen ingresados 24 horas.

Las indicaciones quirúrgicas obligadas de las fracturas diafisarias del húmero son las formas abiertas grado II y III, así como las complicadas con lesión vascular o nerviosa. La fijación externa en este grupo de pacientes se sigue de un gran número de complicaciones tales como retardo de consolidación, pseudoartrosis y parálisis del nervio radial, es incómodo y compromete los cuidados de enfermería (1,3,4).

Con el empleo del clásico Kuntscher se ha publicado complicaciones quirúrgicas tales como fracturas adicionales, luxaciones y pseudoartrosis (12). Teniendo en cuenta estos hechos otros autores prefieren la técnica de Ender (13) o el método de Hackenthal (14,15,16,17).

MATERIAL Y MÉTODO

El clavo cerrojado de húmero ha sido diseñado en el Hafenhospital de Hamburgo, Alemania, por el doctor Seidel y testado clínicamente en conjunto con el Servicio de Traumatología del Hospital San Carlos de Madrid.

Diseño del clavo cerrojado de húmero

El clavo cerrojado de húmero es cilíndrico con una angulación de 7.5° del tercio proximal con respecto a la diáfisis. El cerrojado distal se lleva a cabo al esparcir el extremo del clavo mediante un tornillo que se introduce dentro del ánima en sentido contrario a las agujas del reloj con un largo atornillador. El cerrojado proximal se

conforma mediante dos tornillos cruzados de 90° entre sí, ayudándonos para su introducción de una guía externa. Las fracturas de la cabeza y cuello pueden estabilizarse mediante un dispositivo que con forma de paraguas se adapta "como los dedos de una mano a una pelota de tenis". Los brazos de este paraguas pueden doblarse, adaptarse a la cabeza y cortarse individualmente.

Técnica quirúrgica

El abordaje general no difiere del publicado por otros (12,18,19) para el enclavado endomedular convencional a través del extremo proximal del húmero. Antes de colocar el clavo es preciso introducir el tornillo distal hasta que comience a abrir las espiras sin forzarlo. El clavo se ha de disponer con la angulación superior hacia afuera y posterior, tras haber fresado un número más que el calibre del clavo, enterrando el extremo proximal en el hueso. Se completa la intervención con el cerrojado proximal mediante una guía externa y dos tornillos perpendiculares entre sí. El control radiológico sólo se hace preciso para la reducción y fresado medular, introducción del clavo en el extremo distal y cerrojado distal.

Cuidados postoperatorios

Con raras excepciones, esta técnica quirúrgica no precisa soporte externo y permite un tratamiento funcional inmediato del codo y para los movimientos de flexo-extensión y rotaciones del hombro. La abducción del hombro se permite a partir de la tercera semana.

Material

Desde Julio de 1988 hasta Junio de 1990, hemos intervenido y seguido 12 pacientes con este método. La media de seguimiento fué de 12.5 meses.

La edad media de nuestra serie es de 60.6 años con un rango que oscila entre 20 y 85 años; 4 fueron varones y 6 mujeres. 5 casos se localizaban en el tercio superior y 1 era distal. Un 50% de los enfermos tuvieron en una caída casual el mecanismo lesional y 3 pacientes tuvieron su origen en un accidente vial (TABLA I).

TABLA I.

CASO	EDAD	SEXO	NIVEL	MECANISMO	OPERAC	CONSOLID
2	64	H	SUP	TRAFICO	9-89	3M
4	53	V	SUP	CAÍDA 9-89	5 M	
8	85	H	DIST	TRAFICO	10-89	3M
9	20	V	SUP	TRAFICO	11-89	5M

En todos los casos se ha llevado a cabo una osteosíntesis estática; introduciendo los dos tornillos superiores sólo en un paciente (caso 10) (TABLA II).

La valoración de los resultados se ha llevado a cabo según los factores considerados por Stewart (20) y Diaz Perez (21): Duración del período de consolidación, deformidades angulares y movilidad.

RESULTADOS

La duración de la cirugía osciló entre 2 horas y 25

minutos y 1 hora 40 minutos, con una media de 2 horas.

TABLA II

NIVEL Y TIPO DE FRACTURA

CASO	TIPO	CIRUGÍA
2	ESPIR-PSEU.	ESTÁTICO-1 TORN.
4	OBLICUA	ESTATICO-PARAGUAS
8	CONMINUTA	ESTÁTICO-1 TORN.
9	CONMINUTA	ESTÁTICO-1 TORN.
10	CONMINUTA	ESTATICO-2 TORN.
11	CONMINUTA	ESTÁTICO- 1 TORN.

De acuerdo con la cotación arriba indicada hemos obtenido en 4 pacientes un resultado excelente y bueno. Los dos casos restantes corresponden al 2 y 8 de la serie (tercio proximal extendido al cuello anatómico y tercio distal conminuto con trazo supracondíleo).

Los 6 pacientes revisados consolidaron sus fracturas con una media de 4 meses y un rango que osciló entre 3 y 5 meses. No existieron diferencias atribuibles a la edad, sexo, mecanismo, nivel y tipo de fractura.

Dos de los 6 pacientes fueron inmovilizados durante un mes mediante un brazal de yeso adicio-

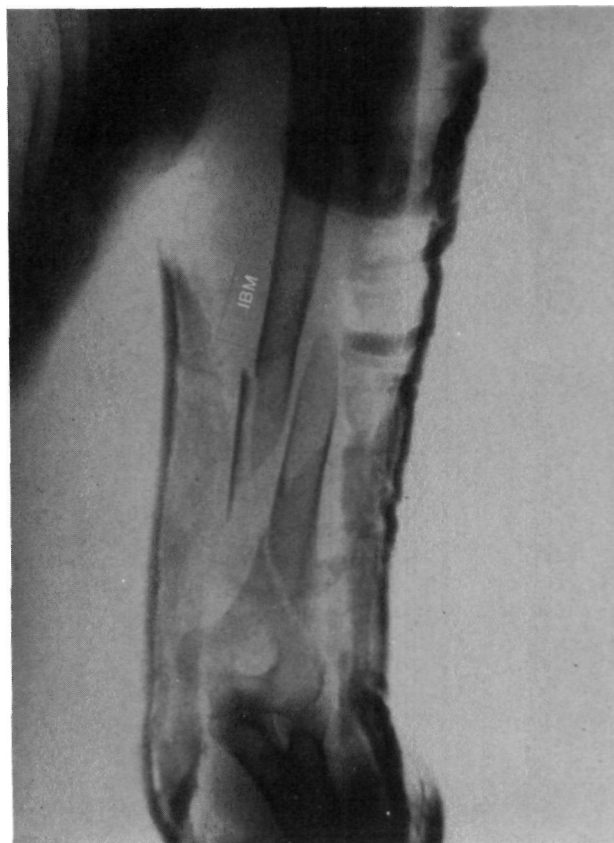

Figura nº 1. Caso 8. Imagen radiológica de una fractura compleja del extremo distal del húmero tras intento de reducción ortopédica.

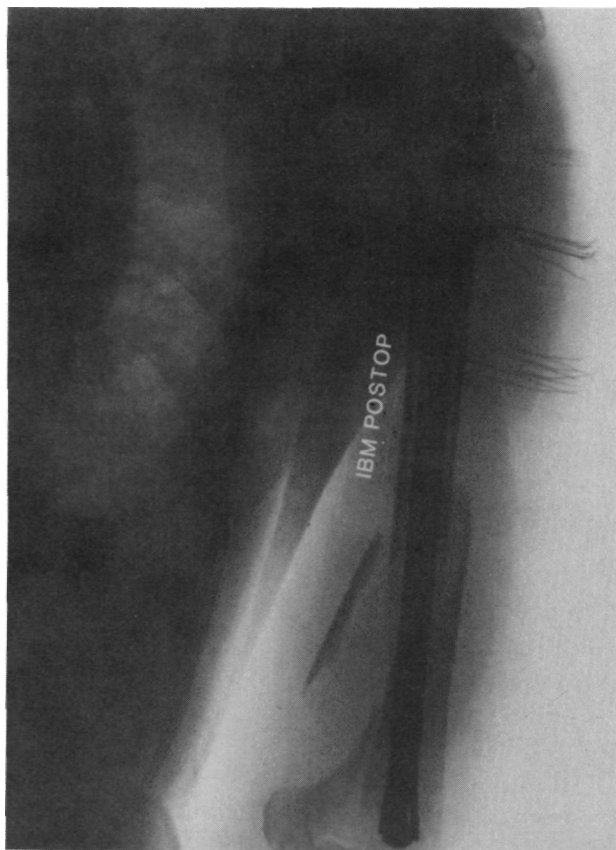


Figura n° 2. Control postoperatorio inmediato. Se inmovilizó con yeso funcional durante un mes.

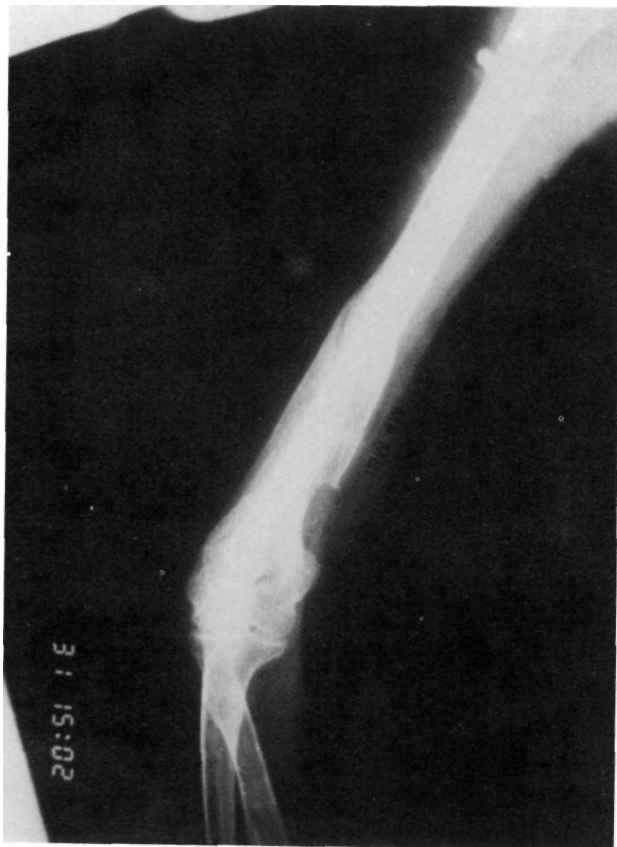

Figura n° 3. Control radiológico con imagen de consolidación 4 meses después.

nal. Una mujer (caso 2) presentaba una osteoporosis que hacía dudar al cirujano la estabilidad de la osteosíntesis. El segundo (Figuras n° 1,2 y 3), se trataba de una fractura del tercio distal con extensión supracondílea (caso 8).

El arco de flexo-extensión del hombro fué de 100° a los 2 meses del postoperatorio y el de abducción-adducción, de 70°. Esta movilidad aumentó a los 4 meses de 140° y 120° respectivamente (TABLA III).

TABLA III

MOVILIDAD DEL HOMBRO A LOS DOS MESES			
FLEX/EXT	70°	-0°	-30°
ABD/ADD	40°	-0°	-30°
ROTE/ROTI	10°	-0°	-90°
MOVILIDAD DEL HOMBRO A LOS 4 MESES			
FLEX/EXT	110°	-0°	-30°
ABD/ADD	80°	-0°	-40°

En la puesta a punto de la técnica un clavo hubo que reemplazarlo al extenderse la fractura del tercio proximal hacia arriba obligándonos a completar la osteosíntesis con un "paraguas" (caso 4).

DISCUSIÓN

La comparación de nuestros resultados con los de otros autores es extremadamente compleja por lo variado de las técnicas terapéuticas preconizadas. El tratamiento conservador habitualmente se ve penalizado con deformidades angulares tales como varo-antecurvatum, 47%; varo-recurvatum, 14%; así como limitación de la movilidad de hombro y codo en un 36% (6). El índice de pseudoartrosis de este proceder oscila entre un 3,6 y 34%, (6,7,8). Globalmente ofrece un 67% de excelentes y buenos resultados.

La afectación del manguito de los rotadores siempre ha preocupado en este tipo de abordaje refiriéndose limitaciones en la abducción. Como medida precautoria colocamos el hombro en una extensión de 30°, seccionamos el manguito longitudinalmente y abrimos el canal medular justo detrás del troquíter. Como es obvio el nivel del periostio debe ser superior al relieve del clavo.

Nosotros no hemos dinamizado ningún clavo pues pensamos que al tratarse de un hueso que no soporta carga el factor compresión no le afecta beneficiándose el callo de una estabilidad prolongada, en contra de la opinión de Seidel (4). No hemos

descubierta diferencias en la estabilidad y consolidación empleando un sólo tornillo proximal aunque, por lo preliminar de la serie, no nos atrevemos a emitir aún una conclusión definitiva al respecto; en los últimos casos operados hemos cerrojado proximalmente con dos tornillos.

Una vez puesta a punto la técnica en nuestro

servicio el clavo ha sido implantado por diferentes cirujanos de la plantilla extendiéndose en los últimos casos hasta residentes de tercer año bajo supervisión.

En definitiva, pensamos que esta técnica se ha mostrado en nuestras manos como fiable pudiendo ser reproducida por otros.

Bibliografía

- 1.- **Duran, H.:** Tratado de Patología y clínica quirúrgicas. Madrid: Ed. Interamericana. Vol. 3. 1986: 3452-3462.
- 2.- **García García, F.J.; Prieto, J.R.; Moreno, J.J.; García Suarez, G.; Echevarría, J.:** Nuestra experiencia con el brazal funcional en las fracturas diafisarias de húmero. Estudio prospectivo de los 45 primeros casos. Rev. Ortop. Traum. 1985,29:441-456.
- 3.- **López-Durán, L.:** Pregrado Patología Quirúrgica. Traumatología y Ortopedia. Madrid. Ed. Luzán. 1987, 2: 527-545.
- 4.- **Seidel, H.:** Humeral Locking Nail: A preliminary Report. Orthopaedics, 1989, 12: 219-226.
- 5.- **Beck, E.:** Pathogenese und Behandlungsergebnisse der oberarmpseudoarthrose. Zentralbl. Chir. 1973, 29: 1048-1053.
- 6.- **Gutierrez, P.; Montosa, J.C.; Lizaur, A.; Hernandez, A.:** Tratamiento funcional de las fracturas diafisarias de húmero. Estudio epidemiológico de 55 casos. Rev. Ortop. Traum. 1989, 33: 612-616.
- 7.- **Healy, W.L.; White, G.M.; Mick, C.H.A.; Brooker, A.F.; Weiland, A. J.:** Nonunion of the humeral shaft. Clin. Orthop. 1987, 219: 206-213.
- 8.- **Zinghi, G.F.; Specchia, L.; Gali, G.; Sabalat, S.:** La pseudoarthrose diaphysaire de l'humerus. Resultats cliniques etradiographiques sur 147 cas opérés. Acta Orthop. Bel. 1986, 52: 19-24.
- 9.- **Caldwell, J.A.:** Treatment of fractures of the shaft of the humerus by hanging cast. Surg. Gynecol. Obstet. 1940, 70: 421-426.
- 10.- **Fernández Esteve, F.:** Tratamiento ortopédico de las fracturas de húmero mediante un yeso corto de brazo. (Arm. cast). Rev. Esp. Cir. Ost. 1976, 11: 357-361.
- 11.- **Sarmiento, A.; Kinmann, P.B.; Galvin, E.G.; Schmith, R.H.; Phillips, J.G.:** Functional bracing of fractures of the shaft of humerus. J. Bone Joint Surg. 1971; 59-A: 596-601.
- 12.- **Hohr, C.:** El enclavado intramedular de Kuntscher en las fracturas diafisarias del húmero. Rev. Orthop. Trum. 1975, 19: 585-597.
- 13.- **Brumback, R.; Bosse, M. J.; Poka, A.:** Intramedullary stabilization of humeral shaft fractures in patients with multiple trauma. J. Bone Joint Surg. 1986, 68-A: 960-970.
- 14.- **Amoros, J.M.; Llata, J.; Server, F.; Caja, V.L.; Sanchez, J.M.; Vila, J.:** El haz de Hackethal en el tratamiento de las fracturas del húmero. Rev. Ortop. Traum. 1982, 26: 529-534.
- 15.- **Hackethal, K.H.:** Die bundelnagelung. Berlín: Springer Verlag. 1961.
- 16.- **Maruenda, J.; Arguelles, F.; Chofre, A.:** Tratamiento de las fracturas diafisarias del húmero según la técnica de Hackethal. A propósito de 23 casos. Rev. Esp. Cir. Ost. 1982, 17: 97-112.
- 17.- **Van der Ghinst, M.; De Geeter, L.:** Fracture de la tete et de la diaphyse humerale: du platre pendant a l'embrochage fascicule selon Hackethal. Acta Orthop. Belg. 1978, 44: 357-365.
- 18.- **Bago, J.; Collado, F.; Nardi, J.; Casamitjana, J.M.; Aguirre, M. y Gomez Bonsfills, X.:** Tratamiento de las fracturas diafisarias de húmero con el enclavado endomedular de Kuntscher. Rev. Ortop. Traum. 1986, 30: 425-431.
- 19.- **Judet, R.; Patel, A.; Demeulenaere, C.:** Trois voies d'abord de l'extremite supérieure de l'humerus et de la diaphyse humerale. Pres. Med. 1968, 76: 1961-1963.
- 20.- **Stewart, M. J.; Hundley, J.M.:** Fractures of the humerus. A comparative study in methods of treatment. J. Bone Joint Surg. 1955, 37-A: 681-692.
- 21.- **Diaz Perez, A.; Gonzalez Agudo, A.:** Tratamiento de las fracturas diafisarias inestables del húmero. Rev. Soc. And. Traum. Ortop. 1986, 6: 233-237.