

# Tratamiento quirúrgico de la luxación recidivante de rótula mediante técnica combinada de realineación proximal y distal

J. E. MARTINEZ GIMÉNEZ, A. CALDERÓN ARNEDO, S. CAMPOS RODENAS, E. SALMERÓN MARTINEZ  
y E. SAEZ BUSQUIER

*Servicio de Cirugía Ortopédica y Traumatología. Hospital General Universitario de Alicante.*

**Resumen.**—Los autores presentan su experiencia en el tratamiento quirúrgico de la luxación recidivante de rótula, en una serie de 26 pacientes esqueléticamente maduros (27 rodillas), intervenidos tras fracaso de un periodo mínimo de seis meses de tratamiento conservador. El tiempo medio de seguimiento postoperatorio fue de 20 meses. La técnica quirúrgica realizada fue la realineación proximal según Insall, asociada a realineación distal tipo Emslie-Trillat. La patología intraarticular concomitante se resolvió mediante artroscopia previa en el mismo tiempo quirúrgico. Las complicaciones encontradas fueron, un caso de hematoma postoperatorio, dos cicatrices queloides, y cuatro casos de rigidez articular. Los resultados fueron excelentes en 21 pacientes. En cinco casos se objetivó clínica de sufrimiento patelar, postquirúrgico. Los buenos resultados obtenidos parecen tener relación con la seguridad que proporciona la técnica de realineación combinada proximal y distal unida a un programa meticuloso de rehabilitación precoz.

## SURGICAL TREATMENT OF RECURRENT DISLOCATION OF THE PATELLA BY COMBINED PROXIMAL AND DISTAL REALIGNMENT

**Summary.**—We review our experience on the surgical treatment of the recurrent dislocation of the patella in a series of 26 mature patients (27 knees) operated on after failure of conservative treatment. The average period of postoperative follow-up was 20 months. As for surgical technique we performed proximal realignment according to Insall, associated to Emslie-Trillat's distal realignment. Intraarticular concomitant pathology was treated by previous arthroscopy. Complications were found in one case with postoperative haematoma, two cases of keloid scar, and four cases of joint stiffness. Excellent results were achieved in 21 patients. In other five cases patellar complains persisted after surgery. The satisfactory results obtained seems to be due to the safety of the combined proximal-distal realignment procedure together with a meticulous programme for early rehabilitation.

## INTRODUCCIÓN

La luxación recidivante de rótula (LRR) es una alteración de la dinámica del aparato extensor, que afecta con frecuencia a jóvenes. La decisión quirúrgica sólo se toma cuando ha fracasado la aplicación de un cuidadoso tratamiento conservador, y nunca como primera elección.

En el origen patogénico de la LRR se implican anomalías estructurales (rótula alta, aplasia del surco condileo), o desequilibrios musculares (debilidad del vasto interno, engrosamiento o retracción del alerón externo) (1).

En un primer momento, el tratamiento puede orientarse desde un punto de vista conservador mediante un programa de rehabilitación selectivo, ortesis estabilizadoras de rodilla y medicación antiinflamatoria.

Dentro de las opciones quirúrgicas existen tres grupos de técnicas encaminadas a corregir las alte-

### *Correspondencia:*

Dr. D. J. E. MARTINEZ GIMÉNEZ  
Avda. de Aguilera, 30-4° dcha.  
03006 Alicante

raciones patogénicas: a) Resección del alerón rotuliano externo; b) Realineación proximal (2-4); c) Realineación distal (5, 6).

En este trabajo queremos reseñar el protocolo terapéutico seguido en nuestro Servicio para la LRR, y presentar los resultados obtenidos utilizando la técnica de realineación proximal descrita por Insall (4, 6), asociada a la técnica de Emslie-Trillat (5, 6), cuando está indicado en función de la edad.

## MATERIAL Y MÉTODOS

Desde octubre de 1988 a octubre de 1992 se han intervenido en nuestro servicio 26 pacientes (27 rodillas) con un seguimiento medio de 20 meses, siendo el máximo 44 meses y el mínimo 12. La distribución por sexos fue de 17 mujeres (65%) y 9 varones (35%). La edad media resultó ser de 20 años, oscilando entre 15 y 34 años (tabla I).

Todos los pacientes sufrieron dos o más episodios de luxación. En 6 casos (22%) fue claro el antecedente traumático; en los otros 21 casos (78%) no se pudo constatar antecedente traumático previo.

En todos los pacientes se aplicó inicialmente tratamiento conservador mediante ejercicios específicos para potenciar el vasto interno acompañados de ejercicios de estiramiento de la musculatura isquiotibial durante un periodo mínimo de 6 meses antes de tomar la decisión quirúrgica (7, 8).

En todos los pacientes realizamos estudio clínico con medición del ángulo Q. Asimismo se practicó un estudio radiológico, siguiendo los criterios de Aglietti y col. (6, 9, 10) (fig. 1).

Todos los pacientes incluidos en nuestro estudio presentaban una merma clara de su actividad habitual con abandono del deporte y clínica de sufrimiento rotuliano, que les impedía realizar una vida normal.

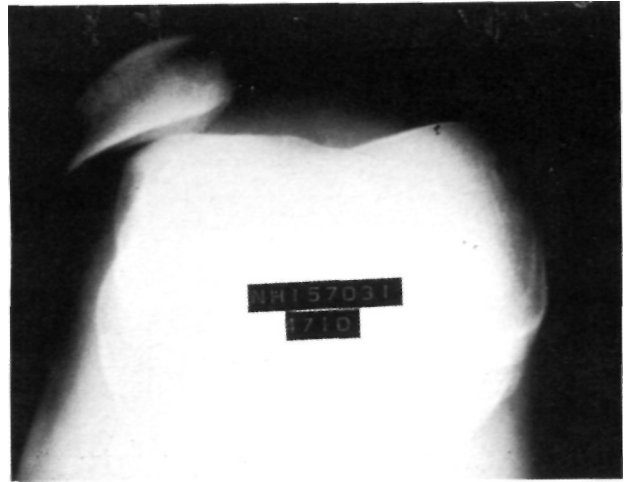
### Técnica quirúrgica

La intervención practicada fue la realineación proximal mediante cuadrícetoplastia descrita por Insall (4, 6), asociada a realineación distal según Emslie-Trillat (5), siendo requisito para esta última que la fisis de crecimiento proximal de la tibia esté cerrada (aproximadamente 14 años en mujeres y 16 en varones).

**TABLA I**

GRUPO DE EDADES

10 - 19 años	13
20 - 29 años	10
30 - 39 años	3



**Figura 1.** Radiografía axial donde se aprecia subluxación rotuliana.

Como puntos de interés dentro de la técnica de Insall destacamos:

— Especial atención en los dos primeros puntos para medializar la rótula y descender el vasto interno, haciendo las últimas fibras oblicuas del vasto interno más horizontales.

— Plicatura del tendón cuadricipital.

— Comprobación de la correcta congruencia fémoro-patelar.

— Cuidadosa hemostasia para evitar la aparición de hematomas en el postoperatorio.

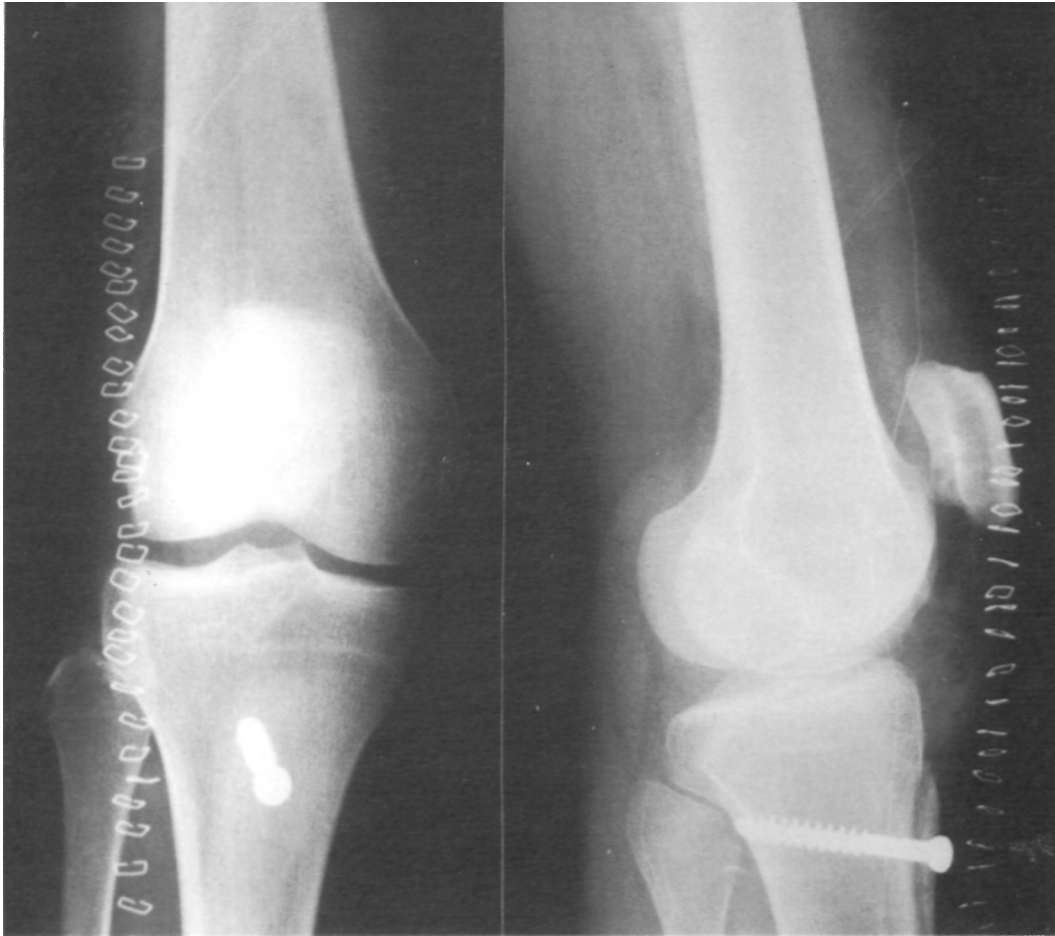En todos los casos, excepto en cuatro, se procedió a la realización de artroscopia previa (en el mismo tiempo operatorio) para solucionar los problemas intraarticulares asociados (7, 11).

Tras el cierre de la herida quirúrgica realizamos vendaje compresivo simple, que se retira a las 48 horas junto con los redones y se sustituye por un nuevo vendaje compresivo. A partir de este momento se realiza movilización precoz con férula eléctrica alternando con movimientos activos. Colocamos una ortesis articulada que permite la flexoextensión de la rodilla con un arco controlado de 0 a 80° durante las dos primeras semanas más ejercicios de potenciación del cuádriceps. Se autoriza la marcha con bastones y apoyo parcial de la pierna a partir del 5° día postoperatorio (fig. 2).

Para la valoración de los resultados hemos seguido los siguientes criterios, tomados de Edward Abraham y col. (tabla II).

## RESULTADOS

El ángulo Q fue normal en 8 casos y patológico (mayor de 20°) en 19 casos.



**Figura 2.** Radiografías AP y L postoperatorias, tras realineación proximal y distal.

Los resultados del estudio radiológico, siguiendo los criterios de Aglietti y col. (6, 9) fueron: El índice T-R (Insall-Salvati) fue normal en 6 casos y mayor de 1,23 (rótula alta) en 20 casos. El ángulo del surco fue patológico (mayor de  $140^\circ$ ) en todos los casos. El ángulo de congruencia de Merchant (10) fue patológico también en todos los pacientes (mayor de  $9^\circ$ ) (tabla III).

#### **Hallazgos intraoperatorios**

El estado de conservación del cartílago patelar lo hemos clasificado en cuatro grados (12). Hemos realizado shaving y perforaciones a lo Pridie en aquellas patelas con condromalacia grados III y IV, siendo 16 los pacientes en los que se ha realizado (tabla IV).

En 8 casos encontramos cuerpos libres, supuestamente secundarios a los episodios de luxación que fueron extraídos en la artroscopia previa.

En 4 pacientes encontramos rotura meniscal que

se solucionó mediante meniscectomía parcial por vía artroscópica.

#### *Complicaciones*

Dentro de las complicaciones precoces hemos de reseñar la aparición de un hematoma en el postoperatorio inmediato que curó con tratamiento médico en pocos días. No tuvimos ningún caso de infección, sinovitis ni dehiscencia de sutura.

En cuanto a las complicaciones tardías hemos tenido cuatro casos de rigidez articular, en los que realizamos movilización bajo anestesia general, tras la cual recuperaron una movilidad prácticamente completa y dos casos de cicatrices queloides que fueron tratadas por el Servicio de Cirugía Plástica evolucionando favorablemente.

La movilidad completa de la rodilla se alcanzó como término medio a los 4,5 meses (mínimo 3; máximo 7) de la intervención.

TABLA II

## VALORACIÓN DE RESULTADOS (ABRAHAM ET AL.)

Excelentes:	No recidiva de la luxación. No sintomatología fémoropatelar. Reintegración deportiva.
Buenos:	No recidiva luxación. Síntomas de sufrimiento patelar.
Malos:	Recidiva luxación. Necesidad de cirugía por patología en aut. fémoropatelar.

La recuperación de la potencia del cuádriceps fue más lenta, ya que se cuidó de realizarla suavemente para no alterar el cartílago rotuliano, que en algunos casos era precario, necesitando una mayor dedicación para su completo reestablecimiento, que se consiguió en 6,6 meses como media (mínimo 4; máximo 9).

Los resultados han sido satisfactorios en todos los casos, no habiendo aparecido hasta el momento ningún caso de recidiva de la luxación. Todos los pacientes se han incorporado a su actividad diaria habitual y a su actividad laboral. De los 26 pacientes, 16 (61%) realizaban previamente a la cirugía una actividad deportiva regular. Todos ellos se han reincorporado a la actividad deportiva que realizaban excepto 4, que han tenido que cambiar a otra modalidad deportiva de menor intensidad.

En la actualidad, cinco de los pacientes presentan clínica de sufrimiento fémoropatelar (dolor, derrame articular) moderado, sin recidiva de la luxación ni necesidad de cirugía por sufrimiento fémoropatelar.

Los resultados, siguiendo los criterios de valoración de Edward Abraham y col. (13) (tabla II), fueron: excelentes, 21 casos (81%); buenos, 5 casos (19%); y ningún mal resultado.

## DISCUSIÓN

La cirugía de la LRR aporta soluciones en aquellos casos, con sintomatología clínica y fracaso del tratamiento conservador, evitando un deterioro progresivo del cartílago rotuliano hacia la artrosis fémoropatelar precoz.

En nuestra serie hemos observado que la técnica de Insall asociada a traslación medial de la tuberosidad tibial anterior ofrece un alto porcentaje de resultados satisfactorios, con una ausencia casi completa de complicaciones. Brown (14), mediante técnica de

TABLA III

## MEDICIONES RADIOLÓGICAS (AGLIETTI ET AL.)

I. Insall-Salvat:	> 1,23:20 casos (77%). Normal: 6 casos (23%).
Ángulo del surco:	>140° (patológico) en todos los casos.
Ángulo de congruencia:	>0° (patológico) en todos los casos.

Emslie-Trillat, obtiene 81% de buenos resultados en 42 meses de seguimiento. Cox y col. (15), obtienen resultados algo superiores a los nuestros, utilizando la intervención de Emslie-Trillat (88% de excelentes resultados y 6% de buenos resultados) a medio plazo (24 meses tras la intervención); sin embargo, a largo plazo (7 años), el mismo autor observa un deterioro hasta descender al 66% de resultados satisfactorios. Otros autores como Hughston (16) obtienen en un seguimiento de diez años el 71% de resultados favorables y el 29% de resultados desfavorables.

Como la mayoría de autores (1, 6), pensamos que en los niños, antes de los 16 años, debe realizarse únicamente realineación proximal, sin añadir ningún gesto de realineación distal, por la posibilidad de producir un recurvatum por la fusión anterior de la fisis proximal de la tibia. En nuestra serie, todos los pacientes tenían cerradas la fisis de crecimiento.

Al igual que otros autores como Kamstra (11) y Aguilera (7), consideramos de gran ayuda la realización de artroscopia previa, al menos en los casos sospechosos, para la resolución de patologías concomitantes, como cuerpos libres o lesiones meniscales, que de otra forma, serían de difícil solución, e incluso podrían pasar desapercibidas. Estamos de acuerdo con Turba (17), en que toda patología intraarticular debe ser corregida antes, o al mismo tiempo, que la reconstrucción del aparato extensor para que la operación tenga éxito.

Queremos destacar la rápida recuperación del arco de movilidad articular en nuestros pacientes, que

TABLA IV

## GRADOS DE CONDROMALACIA

Grado I	3 casos
Grado II	8 casos
Grado III	13 casos
Grado IV	3 casos

pensamos se debe a la aplicación de una rehabilitación precoz, con movimientos de flexo-extensión de la rodilla desde las primeras 24-48 horas postquirúrgicas y carga precoz.

Hemos encontrado una demora en la recuperación de la potencia del cuádriceps (6,5 meses) en nuestros pacientes, que se debe al cuidado en la forma e intensidad de los ejercicios a fin de proteger el cartílago articular, así como a la agresión quirúrgica sufrida por el aparato extensor (desinserción y posterior reinserción proximal y distal).

Como Queipo De Llano y cols. (1), hemos observado que las lesiones cartilaginosas a nivel rotuliano son frecuentes y aumentan su extensión y gravedad conforme aumenta la edad de los pacientes.

Con la técnica de Emslie-Trillat, es prácticamente imposible la aparición de rótula baja, complicación que aparece cuando el tubérculo tibial es transferido muy distalmente. Esta complicación ha sido descrita con la utilización de la técnica de Hauser (Youmans) (18), y se relaciona con una mayor incidencia de artrosis fémoropatelar.

Mediante la técnica de Emslie-Trillat se consigue la medialización de la TTA sin desplazamiento pos-

terior de la misma (15). Este desplazamiento provocaría un aumento de la presión sobre la articulación fémoropatelar con el consiguiente deterioro de la misma (18). Ferguson y cols. (19), proponen, para evitar dicha complicación, una transposición anterointerna de la tuberosidad mediante osteotomía oblicua profunda de la misma.

Con esta técnica hemos conseguido recuperar para la vida normal a un grupo de pacientes, que se habían visto obligados a modificar, de forma importante, su «status» habitual. Si bien el seguimiento no es prolongado (20 meses), no hemos encontrado en ningún caso recidiva del proceso.

En conclusión, la asociación de la técnica de realineación proximal tipo Insall con realineación distal según Emslie-Trillat, acompañadas de actuaciones sobre las lesiones cartilaginosas encontradas constituye una técnica segura, sin recidivas y con un alto porcentaje de recuperación clínica. El éxito de los resultados pensamos que se debe a la combinación de dos técnicas quirúrgicas contrastadas, asociadas a un programa de rehabilitación precoz y cuidadoso evitando la sobrecarga patelar.

## Bibliografía

1. **Queipo de Llano E, Guerado E, Espejo A.** Tratamiento de la luxación recidivante de la rótula. *Rev Ortop Traum* 1987; 31: 19-26.
2. **Insall JN, Falvo KA, Wise D.** Chondromalacia patellae. *J Bone Joint Surg* 1976; 58A: 1-8.
3. **Insall JN, Bullough PG, Burstein AH.** Proximal «tube» realignment of the patella for chondromalacia patellae. *Clin Orthop* 1979; 144: 63-9.
4. **Crosby EB, Insall JN.** Recurrent dislocation of the patella: relation of treatment of osteoarthritis. *J Bone Joint Surg* 1976; 58A: 9-13.
5. **Goutallier D, Debeiré J.** Le recentrage rotulien dans les arthroses femoropatellaires lateralisees. *Rev Chir Orthop* 1974; 60: 337-68.
6. **Insall JN.** Transtornos de la rótula. En: Insall JN. *Cirugía de la rodilla*. Panamericana. Buenos Aires 1986; 217-91.
7. **Aguilella L, Pampliega T, Vides E, Valentí JR.** Tratamiento quirúrgico de los desequilibrios rotulianos. *Rev Ortop Traum* 1990; 34: 158-62.
8. **Henry JH.** Tratamiento conservador de la subluxación patelofemoral. *Clin Sport Med* 1989; 2: 275-92.
9. **Aglietti P, Insall JN, Cerulli G.** Patellar pain and incongruence. I: measurements of incongruence. *Clin Orthop* 1983; 122: 217-24.
10. **Merchant AC, Mercer RL, Jacobsen RH, Cool CR.** Roentgenographic analysis of patellofemoral congruence. *J Bone Joint Surg* 1974; 56A: 1391-6.
11. **Kamstra PE.** Traitement des luxations recidivantes de la rotule avec la technique d'Emslie-Trillat. *SO.F.C.O.T. 65<sup>a</sup> Reunion Annuelle*. 1991.
12. **Sánchez Martín MM.** Chondromalacia rotuliana. En: Sánchez Martín MM. *Cirugía de la rodilla*. P U V. Valladolid 1985; 243-63.
13. **Abraham E, Washington E, Huang L.** Insall proximal realignment for disorders of the patella. *Clin Orthop* 1989; 248: 61-5.
14. **Brown DE, Alexander AH, Lichman DM.** The Emslie-Trillat procedure: evaluation in patellar dislocation and subluxation. *Am J Sports Med* 1984; 12: 104-9.
15. **Cox JS.** Evaluation of the Roux-Emslie-Trillat procedure for knee extensor realignment. *Am J Sports Med* 1982; 10: 303-10.
16. **Hughston JC, Walsh WM.** Proximal and distal reconstruction of the extensor mechanism for patella subluxation. *Clin Orthop* 1979; 44: 36-42.
17. **Turba JE.** Reconstrucción formal del mecanismo extensor. *Clin Sport Med* 1989; 2: 11-332.
18. **Youmans WT.** Complicaciones quirúrgicas de la articulación patelofemoral. *Clin Sport Med* 1989; 2: 345-56.
19. **Ferguson AB, Brown TD, Fu FH y cols.** Relief of patellofemoral contact stresses by anterior displacement of the tibial tubercle. *J Bone Joint Surg* 1979; 61A: 159-66.