

Aloinjerto como material de relleno de defecto óseo metafisario en las fracturas de platillo tibial

L. PANIAGUA ROYO, D. PALANCA MARTIN, J. ALBAREDA ALBAREDA, J. MARIN NASARRE,
J. ANADÓN GARCIA y F. SERAL IÑIGO

Servicio de Traumatología y Cirugía Ortopédica. Hospital Clínico Universitario. Facultad de Medicina de Zaragoza.

Resumen.—El propósito de este estudio fue valorar la eficacia del aloinjerto en las fracturas de platillo tibial como material de relleno para los defectos metafisarios, así como una alternativa que disminuya la morbilidad (dolor en el lugar de la extracción, infección del mismo, alargamiento del tiempo de intervención quirúrgica...) sin que disminuya la capacidad de integración ósea y se comprometa la realización de una movilización precoz. Para ello se han revisado trece casos clínicos en los que se ha practicado una reducción anatómica, fijación interna y relleno con aloinjerto procedente del Banco de Huesos, apreciándose una integración ósea del mismo en el plazo aproximado de 10 semanas. Valorando los resultados con arreglo a los criterios de Honkonen hemos obtenido 7 casos con excelente resultado, 4 casos con bueno y 2 casos con mal resultado. Consideramos que el aloinjerto óseo es una eficaz alternativa en el relleno de los defectos metafisarios óseos asociados a las fracturas de platillo tibial.

ALLOGRAFT BONE AS FILLING AGENT FOR METAPHYSEAL DEFECTS IN TIBIAL FRACTURES

Summary.—The purpose of this study was to assess the efficacy of allograft bone as filling agent of metaphyseal defects in tibial plateau fractures, trying to find an effective alternative to decrease the morbidity (donor site complications: painful, infection, increased surgical time...), without affecting bone ingrowth and early motion. A total of 13 cases treated by anatomic open reduction, rigid internal fixation and filling with frozen allograft bone have been reviewed. When evaluating results according to Honkonen, excellent results were found in 7 cases, good results in 4 and bad results in 2. Allograft bone seems to be an effective alternative for repairing metaphyseal defects associated with tibial plateau fractures.

INTRODUCCIÓN

Las fracturas de platillo tibial son una lesión común que a menudo produce importante incapacidad (1). Aunque recientes estudios sugieren que la movilidad precoz de la rodilla y quizá nuevas técnicas quirúrgicas han mejorado los resultados finales, series recientes muestran inaceptables resultados entre un 10 y un 25% aproximadamente (1-6), coincidiendo en los casos en los que existía fractura por cizallamiento-hundimiento y en fracturas hundimiento cuando la superficie articular alcanza más de 10 mm. de depresión.

Aunque se mantiene la controversia sobre la indicación quirúrgica de las fracturas de platillo tibial, la necesidad de rellenar los defectos metafisarios en casos tratados quirúrgicamente es uniformemente aceptada (5).

Para determinados autores la indicación quirúrgica no está basada en el aspecto radiográfico de las fracturas sino en los hallazgos de la exploración clínica (2, 7, 8). En general podemos decir que la indicación para fijación quirúrgica de las fracturas de platillo tibial incluye la inestabilidad de rodilla postraumática en extensión (9), así como un significativo desplazamiento de los fragmentos intraarticulares, de tal manera que obtengamos una articulación estable, no dolorosa, alineada y móvil, con el fin de evitar el desarrollo de una gonartrosis postraumática (2, 9, 10).

Correspondencia:

Dr. LUIS IGNACIO PANIAGUA ROYO
Tenor Fleta, 24, Esc. dcha. 8º dcha.
50007 Zaragoza

Tabla I: Casos clínicos.

Edad	Sexo	Lado	Clasf. AO	Clasf. Honkonen	Osteosíntesis	Complic.	Consolid.
47	H	Izq.	41-B3-1	Fr. compresión cizallamiento lat.	2 tornillos de esponjosa con arandela.	-	10 Sem.
60	II	Dcha.	41-B3-1	Fr. compresión cizallamiento lat.	2 tornillos de esponjosa con arandela.	Infec. superfic.	12 Sem.
65	V	Izq.	41-B3-1	Fr. compresión cizallamiento lat.	2 tornillos de esponjosa con arandela.	Sudeck de tobillo	8 Sem.
30	H	Dcha.	41-B3-1	Fr. compresión cizallamiento lat.	2 tornillos de esponjosa con arandela.	—	10 Sem.
90	H	Izq.	41-B3-1	Fr. compresión cizallamiento lat.	2 tornillos de esponjosa con arandela.	—	10 Sem.
50	H	Izq.	41-B3-1	Fr. compresión cizallamiento lat.	2 tornillos de esponjosa con arandela.	Infec. superfic.	9 Sem.
78	V	Izq.	41-B3-1	Fr. compresión cizallamiento lat.	2 tornillos de esponjosa con arandela.	—	8 Sem.
72	H	Dcha.	41-B3-3	Fr. compresión cizallamiento lat.	= + cerclaje de alambre	Sudeck+ consol. vic	12 Sem.
71	H	Dcha	41-B3-1	Fr. compresión cizallamiento lat.	3 tornillos de esponjosa con arandela.	—	12 Sem.
32	V	Izq.	41-C1-3	Fr. bicondilar inclinada lat.	Placa en L.	—	10 Sem.
27	V	Dcho.	41-B3-1	Fr. compresión cizallamiento lat.	Placa en L + tornillos de compresión.	—	10 Sem.
64	V	Izq.	41-B3-1	Fr. compresión cizallamiento lat.	Placa en L + fasciotomía.	—	12 Sem.
60	V	Izq.	41-C3-3	Fractura bicondilar axial	Doble placa en L + cerclaje de alambre.	Artrosis + Pellegrini	10 Sem.

Durante la reducción abierta en la mayoría de las fracturas de platillo tibial, especialmente aquellas con un componente de compresión central, la impactación de la metafisis por debajo de la superficie articular es un hallazgo común, siendo imprescindible la elevación de todos los fragmentos fractuarios articulares, así como el relleno del defecto metafisario resultante, considerando que el futuro de la articulación depende de la obtención de una reducción anatómica de la superficie articular.

Además de ser imprescindible el obtener una fijación interna rígida, se necesita rellenar el defecto existente con algún material (autoinjerto de esponjosa, injerto córticoesponjoso, materiales plásticos, materiales minerales porosos, aloinjertos) para lo cual se precisa obtener una buena visión del foco de fractura (5).

El propósito de este estudio es evaluar la eficacia del aloinjerto en las fracturas de platillo tibial como material de relleno para los defectos metafisarios, así como una alternativa que disminuya la morbilidad (dolor en el lugar de la extracción, infección del mis-

mo, alargamiento del tiempo de intervención quirúrgica...) sin que disminuya la capacidad de integración ósea y se comprometa la reducción, permitiendo la realización de una movilización precoz.

MATERIAL Y MÉTODO

Presentamos trece casos intervenidos en nuestro Servicio de Traumatología y Cirugía Ortopédica del Hospital Clínico Universitario de Zaragoza entre los años 1989 y 1993 (tabla I) de los que ilustramos uno en la Figura 1. La indicación para fijación interna incluía la inestabilidad en valgo debida a fractura del platillo lateral, inestabilidad en varo debida a fractura del platillo medial, inestabilidad en extensión, depresión de fragmento articular mayor de 5 mm., y translación del fragmento condilar tibial mayor de más de 2-3 mm. Todos los pacientes satisfacían una o más de estas indicaciones (3, 5) para reducción quirúrgica y estabilización.

El promedio de edad de los pacientes fue de 57 años, estando los límites de edad comprendidos entre 27 años y 90 años. Seis pacientes fueron mujeres y siete hombres.

El tipo de fractura se clasificó según los criterios de la AO y según la clasificación de Honkonen (10). De este modo encontramos dentro de la clasificación de la AO 11

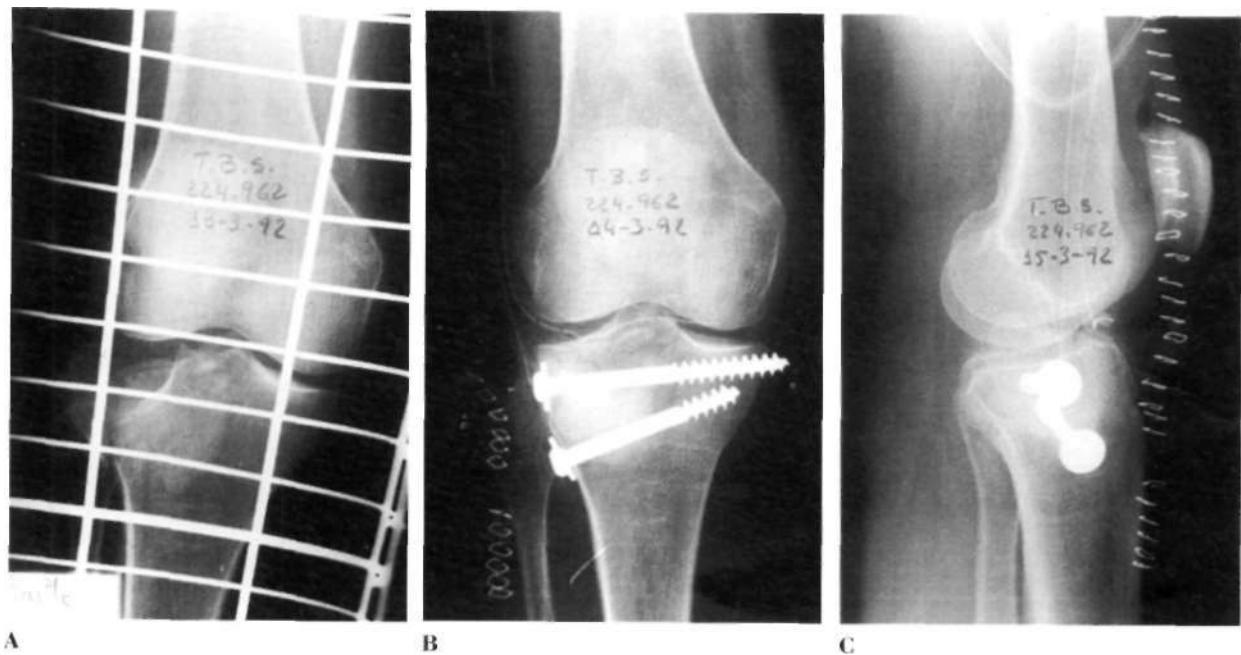


Figura 1. A) Fractura compresión-cizallamiento de platillo tibial externo. B) Fijación interna con 2 tornillos de esponjosa + arandela + injerto óseo metafisario. Proyección AP. C) Proyección lateral.

fracturas tipo 41-B3 (fractura articular parcial, depresión cizallamiento), comprendiendo 10 dentro del subgrupo 1 (lateral), y 1 dentro del subgrupo 3 (oblicua, envolviendo las espinas tibiales y una de las superficies). Las dos restantes las incluiríamos dentro del grupo 41-C1 (fractura articular completa, articular simple, metafisaria simple) subapartado 3 (ambos cóndilos desplazados) y la otra en el grupo 41-C3 (fractura articular completa, multifragmentaria) subapartado 3 (lateral y medial).

Según Honkonen las podríamos clasificar incluyendo 11 casos dentro del grupo de fractura cizallamiento-compresión lateral, una fractura dentro del grupo fractura bicondilar inclinada lateralmente y una fractura dentro del grupo de fractura bicondilar axial. La extremidad afectada fue la izquierda en ocho ocasiones y la derecha en cinco.

El origen más común de la fractura fueron los accidentes de tráfico (2 accidentes con motocicleta y 3 atro-

pellos) y las caídas casuales (5 casos). Dos de los pacientes fueron cogidos por una vaquilla y 1 tuvo un accidente laboral.

El abordaje utilizado fue una vía anteroexterna, procediendo a levantar con osteotomo el tubérculo de Gerdy en el caso de que éste no estuviera arrancado y penetrando en el interior de la articulación por vía submeniscal. En tres de los casos se efectuó el levantamiento de la tuberosidad tibial, rechazando proximalmente el aparato extensor, seccionando los tendones de la pata de ganso en las proximidades de su inserción distal y seccionando transversalmente el cuerno anterior del menisco externo, caso que fuera necesario (11, 12).

La restauración de la superficie articular, se acompañó en todos los casos de una fijación interna de la fractura, bien, mediante placa en L o bien mediante tornillos de esponjosa con arandela. En el caso de la fractura bicondilar fue necesario doble placa en L. Fue preciso fijar las espinas tibiales mediante un cerclaje alámbrico por encontrarse arrancadas de su inserción en dos de los casos.

En el relleno del defecto metafisario se empleó injerto corticoesponjoso procedente del Banco de Huesos a partir de cabezas femorales de pacientes que habían sido intervenidos por fractura subcapital de cadera, siendo conservadas a -80° C en cámara frigorífica tras estudio

Tabla II: Evaluación y criterios para la gradación de los resultados. Honkonen 1992.

Frecuencia de los síntomas	Importancia de los síntomas				
	Ninguno (1)	Leve (2)	Moderao (3)	Elevado (4)	Extremo (5)
Nunca	1				
Mensualmente	2	4	6	8	10
Quincenalmente	3	6	9	12	15
Semanalmente	4	8	12	16	20
Diariamente	5	10	15	20	25

Tabla III: Resultados según la importancia de los síntomas.

	Excelente	Bueno	Regular	Pobre
Síntomas	7	4	0	2

Tabla IV: Evaluación y criterios para la gradación de los resultados. Honkonen 1992.

Gradación de los resultados funcionales de las fracturas de platillo tibial

Caminar:	Subir escaleras:
1 Normal.	1 Normal.
2 Ligera cojera.	2 Debilitado.
3 Severa cojera o bastones.	3 Una en un tiempo.
4 Silla de ruedas.	4 Imposible.
Agacharse:	Saltar:
1 Normal.	1 Normal.
2 Debilitado.	2 Debilitado.
3 <90°.	3 Sólo con la ayuda de la pierna lesionada.
4 Imposible.	4 Imposible.
Marcha de pato:	
1 Normal	
2 Unos cuantos pasos.	
3 Un paso.	
4 Imposible.	

1 Excelente; 2 Bueno; 3 Regular; 4 Pobre.

bioquímico y anatomopatológico, y extraídas en el momento de la intervención para su uso en forma de papilla ósea.

Una radioscopia previa al cierre confirmó el completo relleno del defecto y la reducción de la fractura.

La intervención quirúrgica se practicó preferentemente en el día del ingreso (9 casos) no demorándose más de 4 días el resto de los casos.

A los pacientes se les permitía sentarse a las 48 horas postoperatorias y caminar con la ayuda de bastones ortopédicos y en descarga al 5° día. En todos los casos menos en uno, debido a las condiciones precarias del paciente tanto físicas como psíquicas, se aplicó movilización pasiva articular mediante un dispositivo mecánico, desde las 48 horas tras la intervención. La carga total se permitió cuando se comprobó radiológicamente, en los sucesivos controles (entre las 8 y 12 semanas después de la intervención quirúrgica), que se había logrado la consolidación de la fractura.

La estancia media hospitalaria fue de 14 días oscilando entre 8 días y 29 días. El seguimiento de los pacientes fue llevado a cabo con un promedio de 12 meses (rango de 6 a 46 meses).

Tabla V: Resultados funcionales.

	Excelente	Bueno	Regular	Pobre
Caminar	7	3	3	0
Subir escaleras	5	5	3	0
Agacharse	6	4	3	0
Saltar	3	6	4	0
Marcha de pato	3	7	3	0

Tabla VI: Evaluación y criterios para la gradación de los resultados. Honkonen 1992.

Gradación de los criterios clínicos de las fracturas de platillo tibial

Retraso en la extensión:	Estabilidad:
1 Ninguno.	1 Normal.
2 1° a 5°.	2 Medio lateral: estable en extensión.
3 6° a 10°.	5 a 10° de inestabilidad en flexión.
4 >10°.	Anteroposterior: inestabilidad grado I, Lachman o test del cajón.
Amplitud de flexión:	Mediolateral: 5° a 10° inestabilidad en extensión.
1 130°.	Anteroposterior: inestabilidad grado II.
2 110° a 129°.	Mediolateral: >10° de inestabilidad en extensión.
3 90° a 109°.	Anteroposterior: inestabilidad grado III.
4 <90°.	
Atrofia del muslo:	
1 Ninguno.	
2 >0 a 1.	
3 1 a 3.	
4 >3.	

1 Excelente; 2 Bueno; 3 Regular; 4 Pobre.

Para valorar los resultados obtenidos por los diferentes tipos de tratamiento se han creado varios sistemas de gradación de resultados.

Hohl y Luck (13) establecieron en 1956 un sistema de gradación anatómico y funcional de las fracturas de platillo tibial que ha sido ampliamente utilizado con algunas modificaciones. Rasmussen (3) creó en 1973 un sistema de puntuación para cada ítem establecido dando como resultado la suma de los puntos. En ambos, los criterios para un resultado funcional aceptable fueron similares.

Nosotros hemos valorado el resultado del tratamiento mediante fijación interna + relleno del defecto metafisario utilizando el sistema de gradación de Honkonen (10) por considerarla más completa que las anteriores al valorar los resultados obtenidos de acuerdo a 4 tablas que relacionan frecuencia de los síntomas (tabla II), criterios clínicos (tabla IV), funcionales (tabla VI) y radiológicos (tabla VIII) estableciendo una puntuación para cada ítem, clasificando los resultados como pobres, regulares, buenos y excelentes.

Para la evaluación radiológica tomamos radiografías de ambas rodillas en bipedestación. Debido a la vertiente posterior del platillo tibial, la medida exacta de la depresión

Tabla VII: Resultados según los criterios clínicos.

	Excelente	Bueno	Regular	Pobre
Extensión	6	4	3	0
Flexión	5	5	3	0
Atrofia del muslo	4	3	4	2
Estabilidad	10	1	2	0

Tabla VIII: Evaluación y criterios para la gradación de los resultados. Honkonen 1992.

Gradación de los resultados funcionales de las fracturas de platillo tibial	
Inclinación del platillo (grados):	Inclinación valgo/varo:
1 Ninguna.	1 Ninguna.
2 1 a 5.	2 1 a 5.
3 6 a 10.	3 6 a 10.
4 >10.	4 >10.
Salto articular (mm.):	Anchura condilar (mm.):
1 Ninguno.	1 Ninguno.
2 1 a 3.	2 1 a 5.
3 4 a 6.	3 6 a 10.
4 >6.	4 >10.
Degeneración (estrechamiento del espacio articular):	
1 Ninguno.	
2 <50%.	
3 >50%.	
4 Obliterado.	

1 Excelente; 2 Bueno; 3 Regular; 4 Pobre.

de la superficie articular es a menudo imposible. Un método es medir la profundidad de la superficie intacta que queda o desde una línea dibujada como una extensión del otro cóndilo tibial. Este método es útil para las fracturas bicondilares aunque no distingue entre una impresión local y una depresión de un cóndilo entero. Honkonen mide la inclinación del platillo tibial en el plano frontal mediante una línea entre los puntos más profundos del área de carga de los dos cóndilos. El ángulo entre esa línea y el eje longitudinal de la tibia fue valorado. El escalón local articular fue medido de la superficie restante intacta articular. Estos métodos pueden ser utilizados tanto en fracturas unicondilares como bicondilares. El alineamiento normal del platillo fue medido en las radiografías de la rodilla lesionada. El ensanchamiento condilar fue determinado mediante comparación con la anchura de los cóndilos tibiales.

Degeneración secundaria después de la fractura del platillo fue registrada como estrechamiento del espacio articular. La esclerosis subcondral fue difícil de estimar debido a que la lesión fractuaria en sí misma puede provocar esclerosis. Osteofitos fueron frecuentemente vistos con un espacio articular normal.

La consolidación tanto de la fractura como del relleno metafisario se valoró radiológicamente en los posteriores controles.

RESULTADOS

Respecto a la valoración de los síntomas Honkonen establece que aparte del dolor debemos considerar para la evaluación la rigidez, hinchazón, cojera, debilidad muscular, crepitación, inestabilidad. En

nuestra serie hemos obtenido como resultado 7 pacientes con una valoración de excelente (sin dolor), 4 dentro de la valoración de buen resultado incluyendo una paciente con 2 meses de evolución tras el tratamiento quirúrgico. Obteniendo 2 resultados malos, un caso que evolucionó hacia una artrosis posttraumática (precisamente el paciente con una fractura articular completa, multifragmentaria medial y lateral), y otro caso con consolidación viciosa más un Sudeck en una paciente que debido a su edad y condiciones sociales permaneció tres meses tras el alta hospitalaria sin retirar la calza de yeso por no acudir a las revisiones previstas.

La evaluación funcional estuvo condicionada, aparte de los dos casos anteriormente mencionados, por la dificultad de valoración de este apartado en pacientes ancianos (marcha de pato, cuclillas, salto) con otras patologías generales y articulares degenerativas afines a su edad. Respecto a caminar, obtuvimos 7 casos con resultado excelente y 3 casos con buen resultado; con la exploración de agacharse obtuvimos 6 resultados excelentes y 4 buenos, valorando 5 casos con excelente resultado y 5 casos con buen resultado en el apartado de subir escaleras. La evaluación de la marcha de pato y el salto estuvo condicionada por el aspecto antes reseñado obteniéndose aún así respecto al último apartado 3 pacientes con excelentes resultados y 6 con buenos resultados. Los malos resultados quedaron encuadrados en los dos pacientes con consolidación viciosa y artrosis posttraumática.

Los resultados clínicos establecieron respecto de la estabilidad 10 casos con excelentes resultados y un caso con buen resultado. La evaluación del grado de extensión y flexión dio 6 y 5 resultados excelentes respectivamente, siendo 4 y 5 los buenos resultados. Si hemos podido comprobar un resultado más bajo respecto a la atrofia muscular que se estimó midiendo la circunferencia de ambos muslos 15 cm. por encima de la línea articular, reflejando 4 casos con resultado excelente, 3 con buen resultado y 4 con regular resultado reflejando, tal vez, la falta de rehabilitación por parte del enfermo.

Tabla IX: Resultados según los criterios radiológicos.

	Excelente	Bueno	Regular	Pobre
Inclinación del platillo	5	6	1	1
Inclinación valgo/varo	4	7	1	1
Salto articular	4	7	1	1
Anchura condilar	5	6	1	1
Degeneración	5	6		1

Los resultados obtenidos respecto a la inclinación del platillo indican buenos resultados en 12 casos incluyendo el paciente con artrosis postraumática.

La consolidación, valorada a partir del estudio radiológico en los sucesivos controles, por término medio tuvo lugar aproximadamente a las 10 semanas del tratamiento quirúrgico (8 a 10 semanas de rango).

DISCUSIÓN

Las fracturas del platillo tibial plantean hoy en día importantes controversias acerca de cuándo está indicado el tratamiento ortopédico y cuando lo está el quirúrgico. Determinados autores se han inclinado por un tratamiento conservador y movilización precoz (2, 4, 7, 13). En el extremo contrario encontramos autores que consideran que en casos con elevado riesgo de fracaso para una osteosíntesis standard o para un tratamiento conservador por padecer una osteopenia grave, patología intrarticular ya preexistente o expectativa de vida limitada, estaría indicado el colocar una prótesis total de entrada (14).

Una vez planteada la indicación quirúrgica, todos los autores están de acuerdo en la necesidad de rellenar los defectos metafisarios (2, 4, 5, 9). El agente de relleno debería satisfacer ciertos requisitos. Debería ser prontamente disponible en adecuado volumen, de manera que el defecto quedara completamente ocupado. Su modelabilidad debería ser adecuada para satisfacer las diferentes necesidades de cada intervención quirúrgica. Debería tener suficiente resistencia mecánica para soportar las cargas compresivas a las que está sometido el hueso subcondral del platillo tibial. Finalmente, cualquier agente de relleno debería permitir rápida integración ósea e idealmente debería ser reemplazado completamente por hueso regenerado.

Entre los agentes utilizados: autoinjerto de esponjosa, autoinjerto de hueso cortical, aloinjerto, materiales plásticos y materiales minerales porosos nosotros defendemos el uso de aloinjerto córticoesponjoso, cuando se dispone de él, para completar el defecto metafisario tras la reducción y fijación interna de la fractura del platillo tibial.

Desde la puesta en marcha en nuestro Hospital del Banco de Huesos, la utilización del aloinjerto óseo en nuestra práctica traumatológica y ortopédica ha permitido ampliar el horizonte de posibilidades terapéuticas quirúrgicas para resolver los problemas que se nos plantean en las fracturas fundamentalmente respecto al relleno de defectos óseos.

El aloinjerto además de cumplir las condiciones anteriores descritas va a disminuir las complicaciones surgidas de la utilización de otros materiales. Así, al sustituir al autoinjerto, va a permitir disminuir el tiempo de intervención quirúrgica al eliminar la extracción del injerto óseo (cresta ilíaca,...). El postoperatorio va a ser más confortable eliminando el dolor de la herida quirúrgica del lugar de extracción, el riesgo de infección postoperatoria del mismo (redones, agrafes, maniobras quirúrgicas...).

Respecto a los materiales plásticos y minerales porosos posee la ventaja de tratarse de un material con las mismas características orgánicas que el defecto.

Todas estas características no disminuyen en absoluto la capacidad de integración ósea ni se compromete la reducción, permitiendo de este modo la movilización precoz.

La controversia referida a la posibilidad de complicación con transmisión de enfermedades tales como la hepatitis, SIDA y otras infecciones queda minimizada mediante un severo y exhaustivo control del donante y receptor que incluye entre otras pruebas control de transmisión de infecciones tales como VIH, lues, hepatitis B y C, Citomegalovirus, control de grupo ABO y Rh.

El tiempo de consolidación o unión de las fracturas metafisarias fue difícil de valorar radiográficamente. La obliteración de todas las líneas de fracturas más importantes no difirió de otras series en las que se utilizara otro material de relleno del defecto metafisario (2,5 meses de promedio).

Las lesiones ligamentosas son difíciles de diagnosticar en asociación con las fracturas de platillo tibial. Algunos autores defienden incluso la utilización de radiografías de stress bajo anestesia para descartar cualquier lesión ligamentosa (1). Su reparación también es objeto de controversia (4). En nuestra serie, exceptuando dos casos con evidente avulsión del LCA mediante artrotomía que necesitaron, junto a la reconstrucción de los platillos tibiales, reparación del ligamento mediante cerclaje de alambre, en el resto de casos mantuvimos una conducta conservadora dando como resultado referente a estabilidad encuadrada dentro de los criterios clínicos (estabilidad en extensión, estabilidad anteroposterior, test de Lachman) en el curso del seguimiento valores excelentes (10 casos).

Respecto a las complicaciones surgidas en el postoperatorio, no difieren de las encontradas en otras series semejantes. La consolidación viciosa y Sudeck

que aparece en un caso se debió más a las condiciones sociales del propio paciente que a la técnica en sí misma. Las dos infecciones superficiales de herida quirúrgica se debieron probablemente al estado de maceración previo de la zona traumatizada que condicionó la cicatrización.

Un aspecto importante a valorar para demostrar la eficacia del tratamiento sería la integración del paciente a su actividad laboral o física anterior a la lesión. En general, todos los casos a excepción de uno de nuestra serie recuperaron su actividad normal, incluso en trabajos que requerían la bipedestación

prolongada. Los pacientes que por su edad no desarrollaban una actividad física importante volvieron a realizar las mismas actividades sin encontrar merma alguna en las mismas.

En general, podemos concluir que con la utilización del aloinjerto como material de relleno hemos obtenido buenos o excelentes en 11 de los 13 casos de nuestra serie, por lo que consideramos que junto con la vía de abordaje anterolateral y una buena fijación interna, es una excelente manera de resolver este tipo de fracturas disminuyendo la morbilidad postoperatoria del paciente.

Bibliografía

1. **Schulack DJ, Gunn DR.** Fractures of the Tibial Plateau. A review of the literature. *Clin Orthop* 1975; 109: 166-77.
2. **Lansinger O, Bergman B, Körner L, Andersson GBJ.** Tibial Condylar fractures. A twenty year follow-up. *J Bone Joint Surg* 1986; 68A: 13-9.
3. **Rasmussen PS.** Tibial condylar fractures: impairment of knee joint stability as an indication for surgical treatment. *J Bone Joint Surg* 1973; 55A: 1331-50.
4. **Hohl M.** Tibial plateau fractures. *J Bone Joint Surg* 1967; 49A: 1455.
5. **Bucholz RW, Carlton A, Holmes R.** Interporous Hydroxyapatite as a bone graft substitute in tibial plateau fractures. *Clin Orthop* 1989; 240: 53-62.
6. **Schatzker J, McBroom R.** The tibial plateau fracture. The Toronto experience 1968-1975. *Clin Orthop* 1979; 138: 94-104.
7. **Apley AG.** Fractures of the lateral tibial condyle treated by skeletal traction and early mobilisation. A review of sixty cases with especial reference to long-term results. *J Bone Joint Surg* 1956; 38B: 699-708.
8. **Sarmiento A, Kinman PB, Latta LL.** Fractures of the proximal tibia and tibial condyles. A clinical and laboratory comparative study. *Clin Orthop* 1979; 145: 136-45.
9. **Blocker et al.** Tibial plateau fractures. An analysis of the results of treatment in 60 patients. *Clin Orthop* 1984; 182: 193-9.
10. **Honkonen SE, Järvinen MJ.** Gasification of fractures of the tibial condyles. *J Bone Joint Surg* 1992; 74B: 840-47.
11. **Fernández DL.** Anterior Approach to the Knee with osteotomy of the tibial tubercle for bicondylar tibial fractures. *J Bone Joint Surg* 1988; 70-A: 208-19.
12. **Palanca D, Moros A, De Miguel R, Garcia Pequerul JM, Albareda J, Seral F.** El abordaje transapofisario en las fracturas complejas del extremo distal femoral y proximal tibial. *Rev Esp Cir Osteort* 1990; 145-56.
13. **Hohl M, Luck J.** Fractures of the tibial condyle: a clinical and experimental study. *J Bone Joint Surg* 1956; 38A: 1001-18.
14. **Wolf LR et al.** Primary total Knee arthroplasty for displaced acute intrarticular knee fractures: a report of four cases. *Clin Orthop* 1992; 276: 229-36.