

# Complicaciones torácicas en un paciente con luxación subclavicular del hombro

A. ARENAS PLANELLES\*, I. ALBERDI IBAÑEZ\*\*, T. PLAMPLIEGA MARTÍNEZ\*, A. ÁLVAREZ LÓPEZ\*\* y J. IGLESIAS MARCHITE\*

\* Servicios de Cirugía Ortopédica y Traumatología. \*\* Cirugía. Hospital «Reina Sofía». Tudela. Navarra.

**Resumen.**—Se presenta una paciente de 88 años de edad con una luxación subclavicular de hombro derecho y un traumatismo torácico asociado que incluía fractura de las tres primeras costillas y hemotórax. El traumatismo torácico parecía estar muy estrechamente relacionado con la luxación glenohumeral. El tratamiento de la luxación se efectuó mediante reducción cerrada e inmovilización con vendaje de Gilchrist. El traumatismo del hemitórax derecho requirió toracocentesis en 2 ocasiones e ingreso en la unidad de cuidados intensivos por insuficiencia respiratoria. La evolución fue satisfactoria, estando la paciente asintomática a los 3 meses del traumatismo, con movilidad del hombro prácticamente completa.

## THORACIC COMPUICATIONS IN A PATIENT WITH SUBCLAVICULAR SHOULDER DISLOCATION

**Summary.**—The case of a 88-year-old women with a subclavicular right shoulder dislocation and concomitant thoracic trauma involving fracture of the three first ribs and hemothorax is reported. The thoracic trauma appeared to be closely related to the shoulder dislocation. Close reduction and Gilchrist's immobilization was the treatment applied to the shoulder dislocation. Right thoracic trauma required evacuation of the hemothorax in two occasions and inward in the Intensive Care Unit. Three months after trauma, the outcome was satisfactory with almost complete recovery of the shoulder range of motion.

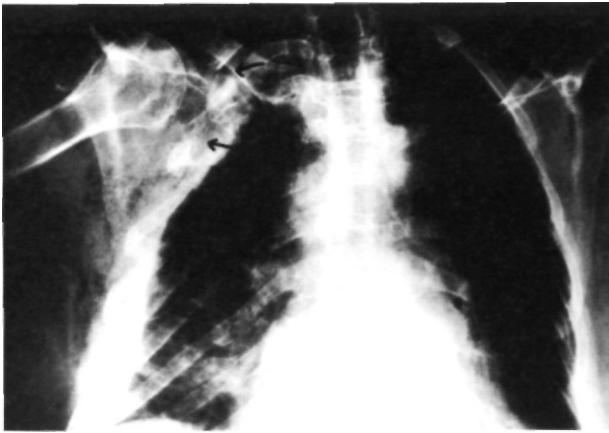
## INTRODUCCIÓN

La luxación traumática del hombro es una lesión de gran importancia desde el punto de vista epidemiológico ya que suponen del 40% al 60% de todas las luxaciones traumáticas (1). Estas lesiones pueden ser clasificadas en 2 grupos principales: anterior y posterior. Las luxaciones posteriores pueden ser clasificadas a su vez en luxaciones subacromiales e infraespinosas. La clasificación de las luxaciones anteriores es más compleja y pueden distinguirse 4 grupos: antero-superior, anteroinferior (subglenoidea), inferior (erecta) y anterior pura. Esta última puede ser subclasificada en 3 variantes en relación con la disposición de la cabeza humeral respecto a la línea vertical que pasa por

la apófisis coracoides: extracoracoidea (por fuera de dicha línea vertical), subcoracoidea (por debajo de la apófisis coracoides) e intracoracoidea o subclavicular (la cabeza humeral se localiza medialmente respecto a la línea vertical) (1). Entre todas estas variedades de luxación, queremos enfatizar en este último tipo (luxación subclavicular) debido a su especial rareza. En este sentido, tan sólo hemos encontrado descrita esta lesión en algunos tratados de traumatología (2, 3), pero no hemos observado ninguna referencia sobre la misma en los volúmenes más recientes de las principales revistas de la especialidad.

Debido a la rareza de esta lesión, el objetivo de este trabajo es presentar un caso de luxación subclavicular de hombro tratado en nuestro hospital, haciendo especial hincapié en las complicaciones torácicas que ocurrieron de forma asociada a la luxación.

*Correspondencia:*  
Dr. A. ARENAS PLANELLES  
Avda. Pío XII, nº 16, 10º D  
31008 Pamplona. Navarra

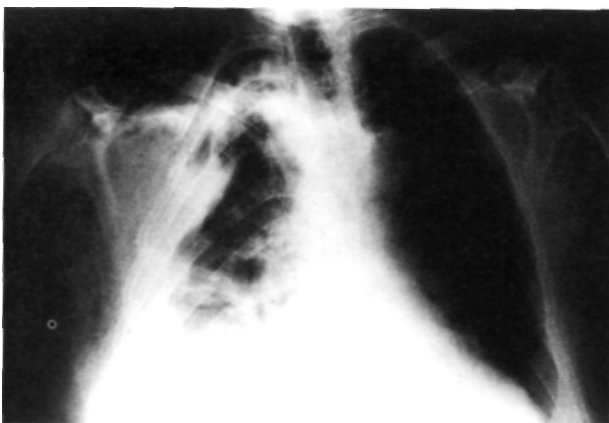


**Figura 1.** Radiografía P-A de tórax que muestra una luxación subclavicular del hombro derecho asociada a fracturas costales derechas (primera, segunda y probablemente de la tercera) (flechas superiores). Se aprecia velamiento del campo pulmonar derecho y enfisema subcutáneo (flecha inferior).

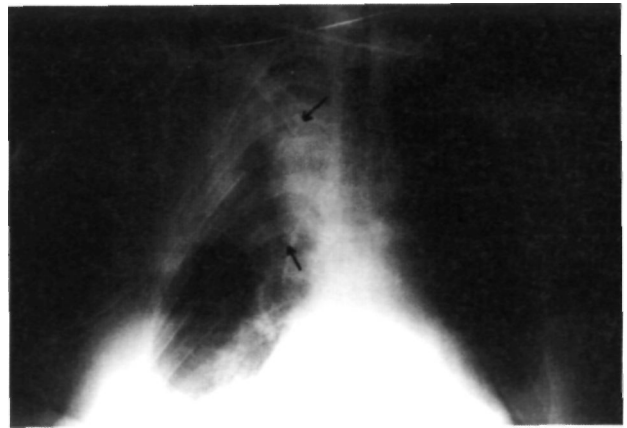
### CASO CLÍNICO

Mujer de 88 años, sin antecedentes de interés, que acudió a urgencias por haber sufrido una caída por las escaleras. Refería dolor importante en su extremidad superior derecha y hombro derecho, dificultad respiratoria y presentaba una afectación significativa de su estado general. La exploración clínica mostraba palidez de piel y conjuntivas, una presión arterial de 90/40 mm. Hg y una frecuencia cardíaca de 100 ppm. Se apreciaba una disminución de los ruidos respiratorios en el campo pulmonar derecho. La exploración abdominal no demostraba lesiones internas. La morfología del hombro derecho estaba alterada y la movilidad se encontraba bloqueada. La situación neurológica y vascular de la extremidad superior derecha era enteramente normal. Así mismo, el examen de la extremidad superior izquierda y de ambas extremidades inferiores no demostraba datos de interés.

La analítica sanguínea reflejaba los datos siguientes: Hb 6,4 gr/dl; Hcto 25%; Urea 40 mg/ml; Glucosa 240



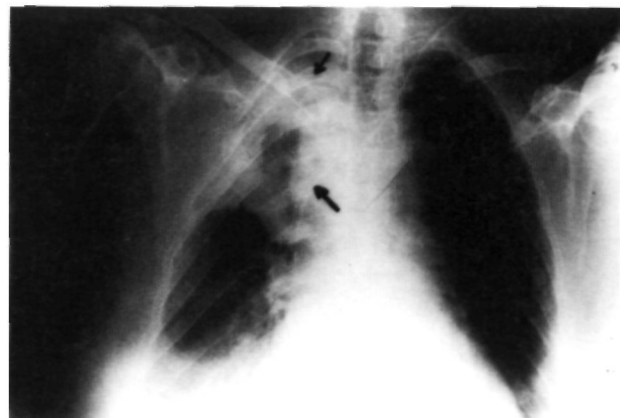
**Figura 2.** Radiografía que muestra la correcta congruencia del hombro derecho. Velamiento más pronunciado del campo pulmonar derecho y ensanchamiento pleural en el lado derecho.



**Figura 3.** Imagen radiográfica que demuestra la mejoría del velamiento pulmonar tras el drenaje del hemotórax. Se puede observar una zona de condensación en el lóbulo superior del pulmón derecho.

mg/ml; Na 142 mEq/l; K 4,2 mEq/l; pH 7,30; P02 70; S02 90%; PC02 46; E. Base -5,2; C03H: 21,4. El estudio radiográfico revelaba una luxación subclavicular (intracoracoidea) del hombro derecho, asociada a fractura de la 1ª, 2ª y 3ª costillas derechas. Además, la paciente presentaba un ensanchamiento pleural y una imagen de enfisema subcutáneo (Fig. 1). La ecografía abdominal y cardíaca descartaba la existencia de otras lesiones viscerales.

Bajo anestesia general se procedió a la reducción de la luxación del hombro mediante tracción suave en el eje de la extremidad en posición de abducción moderada. Una vez conseguida la reducción, se inmovilizó la extremidad lesionada con un vendaje de Gilchrist. El control radiográfico tras la reducción mostró una correcta congruencia articular del hombro y un velamiento del campo pulmonar derecho (Fig. 2). Ante la sospecha de un hemotórax, se decidió la colocación de un tubo 28 F de toracostomía, introducido a través del 5º espacio intercostal derecho a nivel de la línea medioaxilar. Durante



**Figura 4.** Estudio radiográfico obtenido el día antes del alta hospitalaria. La zona de condensación en el lóbulo pulmonar superior derecho es evidente.

las 6 primeras horas drenaron 1100 cc de sangre. El volumen total que se obtuvo hasta la retirada del drenaje al 4° día de su implantación fue de 2500 cc. Con el fin de mantener las constantes vitales y la diuresis se transfundieron 5 unidades de concentrado de hemáties en las 36 primeras horas desde su ingreso. Una vez resuelto el hemotórax, en el control radiográfico se observó una imagen de condensación en el lóbulo superior del pulmón derecho, probablemente secundaria a la contusión pulmonar asociada a las fracturas costales (Fig. 3). A los 10 días del traumatismo, la paciente sufrió un episodio de insuficiencia respiratoria, con balance ácido-base patológico y derrame pleural bilateral. Se colocó un nuevo tubo de toracostomía, a través del cual se extrajeron 1800 cc de líquido sero-hemático. Así mismo se inició tratamiento farmacológico de su cuadro circulatorio, recuperándose la paciente del fallo cardio-respiratorio.

El vendaje de Gilchrist fue retirado a las 3 semanas del traumatismo, iniciándose entonces el tratamiento fisioterápico. El control radiográfico efectuado antes del alta hospitalaria mostró una buena congruencia articular del hombro y una imagen de condensación en el lóbulo superior del pulmón derecho más evidente que en los controles radiográficos realizados previamente (Fig. 4). En la última revisión, efectuada a los 3 meses del traumatismo, la paciente se encontraba asintomática en el aspecto cardio-respiratorio, con una movilidad del hombro prácticamente completa e indolora, y habiendo reasumido sus actividades normales.

## DISCUSIÓN

La luxación subclavicular del hombro es una lesión extremadamente rara (2, 3). Normalmente está relacionada con una caída sobre el hombro que condiciona un desplazamiento en sentido medial de la cabeza humeral. Si el traumatismo es violento, el desplazamiento puede ser importante, provocando que la cabeza humeral salte por delante de la punta de la apófisis coracoides y se disponga por debajo de la clavícula (1, 3). Generalmente suele ir acompañada de lesiones importantes de los

tejidos blandos que rodean el hombro. Debido a su desplazamiento más allá de la coracoides, la cabeza humeral pasa por debajo de los tendones del bíceps y del coracobraquial, localizándose bajo el músculo pectoral mayor. Son frecuentes los desgarros de la cápsula articular, del rodete glenoideo y del músculo subescapular, así como la avulsión del músculo supraespinoso. La porción larga del bíceps también puede ser avulsionada o luxada del surco bicipital, permaneciendo tensa por detrás de la cabeza humeral. Incluso han sido descritos trastornos neurológicos y vasculares en relación con estas lesiones (1).

Entre las complicaciones relacionadas con la luxación del hombro se pueden citar: fracturas del troquíter, del cuello humeral o del rodete glenoideo (1-3), desgarros del manguito de los rotadores o de la porción larga del bíceps (1-6), lesiones neurológicas (nervio musculocutáneo, plexo braquial, nervio axilar, etc.) (1-5, 7-13), lesiones vasculares (arteriales o venosas) (1-3, 13-18) y luxaciones recidivantes de esta articulación (2, 3, 19). No hemos encontrado ninguna referencia sobre fracturas costales y demás complicaciones torácicas observadas en nuestra paciente en relación con la luxación. Pensamos que estas complicaciones están relacionadas con la osteoporosis y la pérdida de fuerza muscular características de la edad avanzada.

Respecto al tratamiento del hemotórax, teóricamente debería haber sido quirúrgico debido a su magnitud (20). Elegimos, sin embargo, el tratamiento conservador debido a la avanzada edad de la paciente y a la falta de complicaciones vasculares o nerviosas en la extremidad superior derecha. La evolución satisfactoria en los primeros días y el resultado final obtenido indican que la decisión por dicho tratamiento fue correcta.

## Bibliografía

1. **Deltoro A.** Luxación glenohumeral. En: Gomar F, editor. Traumatología (Miembro Superior). Valencia, Fundación García Muñoz-Sección Saber, Publicaciones Médicas y Científicas, 1980; 1073-128.
2. **Connolly JF, editor. De Palma.** Tratamiento de Fracturas y Luxaciones. Atlas. Vol 1. Buenos Aires: Ed Médica Panamericana 1984; 554-9.
3. **De Palma AF, editor.** Cirugía del Hombro. Buenos Aires: Ed Médica Panamericana 1985; 603-63.
4. **González D, López R.** Concurrent rotator-cuff tear and brachial plexus palsy associated with anterior dislocation of the shoulder. A report of two cases. *J Bone Joint Surg* 1991; 73-A: 620-1.
5. **Itoi E, Tabata S.** Rotator cuff tears in anterior dislocation of the shoulder. *Int Orthop* 1992; 16: 240-4.
6. **Neviaser RI, Neviaser TJ, Neviaser JS.** Anterior dislocation of the shoulder and rotator cuff rupture. *Clin Orthop* 1993; 201: 103-6.
7. **Corner NB, Milner SM, MacDonald R, Jubb M.** Isolated musculocutaneous nerve lesion after shoulder dislocation. *J R Army Med Corps* 1990; 136: 107-8.
8. **Jerosch J, Castro WHM, Geske B.** Damage of the long thoracic and dorsal scapular nerve after traumatic shoulder dislocation: case report and review of the literature. *Acta Orthop Belg* 1990; 56: 625-7.
9. **Post M, editor.** The Shoulder. Surgical and non-surgical Treatment. Philadelphia: Lea and Febiger 1978; 484-5.

10. **Rockwood CA, Creen DB**, editors. Fractures in Adults, Vol I. Philadelphia: JB Lippincott 1984; 624-717.
11. **Travlos J, Booine RS**. Axillary nerve rupture after closed anterior shoulder dislocation. *Injury* 1989; 20: 300.
12. **Travlos J, Goldberg I, Boome RS**. Brachial plexus lesions associated with dislocated shoulders. *J Bone Joint Surg* 1990; 72-B: 68-71.
13. **Volpin G, Langer R, Stein H**. Complete infraclavicular brachial plexus palsy with occlusion of axillary vessels following anterior dislocation of the shoulder joint. *J Orthop Trauma* 1990; 4: 121-3.
14. **Berga C, Prat S, Ninot S, Sanjuan MA, Mulet J**. Complicaciones arteriales de los traumatismos cerrados de la cintura escapular. *Angiología* 1992; 44: 139-43.
15. **Curr J**. Rupture of the axillary artery complicating dislocation of the shoulder. *J Bone Joint Surg* 1970; 52-B: 313-7.
16. **Friedman SA, Doshi R, Patel R, Hedayati R**. Venous occlusion secondary to subluxation of the shoulder. A case report. *Angiology* 1992; 43: 866-8.
17. **Mustonen PK, Kouri KJ, Oksala IE**. Axillary artery rupture complicating anterior dislocation of the shoulder. Case report. *Acta Chir Scand* 1990; 156: 643-5.
18. **Nicholson DA**. Arterial injury following shoulder trauma: a report of two cases. *Br J Radiol* 1991; 64: 961-3.
19. **Hovelius K, Eriksson K, Fredin H, Hagberg G, Husenius A, Lind B, Thorling J, Weckstroin J**. Recurrences after initial dislocation of the shoulder. Results of a prospective study of treatment. *J Bone Joint Surg* 1983; 65-A: 343-9.
20. **Trunkey DD**. Torso trauma. *Curr Probl Surg* 1987; 24: 236-8.