

Pseudoartrosis de escafoides carpiano tratadas mediante la técnica de Matti-Russe.

Estudio retrospectivo de 36 casos

P. HERNÁNDEZ CORTÉS, J. MORALES MOLINA, R. ANTELO LORENZO, M. A. HERNÁNDEZ HERNÁNDEZ
y F. ACOSTA GONZÁLEZ

Servicio de Ortopedia y Traumatología. Hospital Universitario de Granada.

Resumen.—Presentamos un estudio retrospectivo de una serie de 36 pacientes con pseudoartrosis de escafoides operados mediante la técnica de Matti-Russe entre 1985 y 1991. Utilizamos injerto córtico esponjoso obtenido del radio (50%), cresta ilíaca (42%) y cúbito (8%) sin diferencias en la incorporación. La tasa de curación fue mayor en las pseudoartrosis medias y distales (80%) que en las de localización proximal (54%). El 80% de los fracasos de curación en la localización media y distal eran pseudoartrosis de más de 30 meses de evolución. Los cambios degenerativos en el carpo de las pseudoartrosis no curadas fueron significativamente mayores ($p < 0,001$) que en las que se obtuvo la consolidación. La localización y la antigüedad de la pseudoartrosis parecen ser dos importantes factores pronósticos. La técnica de Matti-Russe presenta limitaciones en la pseudoartrosis de localización proximal y en los carpos muy degenerados.

PSEUDOARTHROSIS OF THE CARPAL SCAPHOID BONE TREATED BY THE MATTI-RUSSE OPERATION. A RETROSPECTIVE STUDY OF 36 CASES

Summary.—We reported a retrospective study of 36 patients with a pseudoarthrosis of the carpal scaphoid bone treated by the Matti-Russe operation from 1985 to 1991. We used radial (50%), iliac (42%) or ulnar (8%) autogenous grafts without any difference in the rate of incorporation. The rate of healing of the pseudoarthrosis was higher in mid and distal location (80%) than in proximal location (54%). In 80% of cases, healing failures in the mid and distal location occurred in old pseudoarthrosis (>30 months evolution). Carpal degenerative changes were significantly higher ($p < 0,01$) in patients with not healed pseudoarthrosis. The location and the age of the pseudoarthrosis appear to be important prognostic factors. The Matti-Russe technique has limitations when is performed either in proximal pseudoarthrosis or in the presence of advanced radiocarpal osteoarthritis.

INTRODUCCIÓN

La elección de un tratamiento adecuado para la pseudoartrosis de escafoides, es una decisión difícil. En los últimos 15 años las técnicas quirúrgicas eficaces en el tratamiento de la pseudoartrosis de escafoides han evolucionado poco (1, 2).

Las técnicas más utilizadas son: estiloidectomía a varios niveles; resección simple del fragmento proximal, con sustitución protésica de silastic o sin ella; aporte de injertos óseos; carpectomía; artrodesis parciales y prótesis totales del escafoides de silastic (3).

Dentro de las técnicas de aporte de injerto, la de Matti-Russe proporciona una mejoría del dolor y un resultado funcional aceptable en la mayoría de los pacientes (4-8). De hecho, a pesar de otros métodos alternativos con indicaciones muy precisas (9), la intervención de Matti-Russe se sigue consi-

Correspondencia:
Dr. PEDRO HERNÁNDEZ CORTÉS
Avenida de Andaluces, n.º 7 - 3.º B
18014 Granada

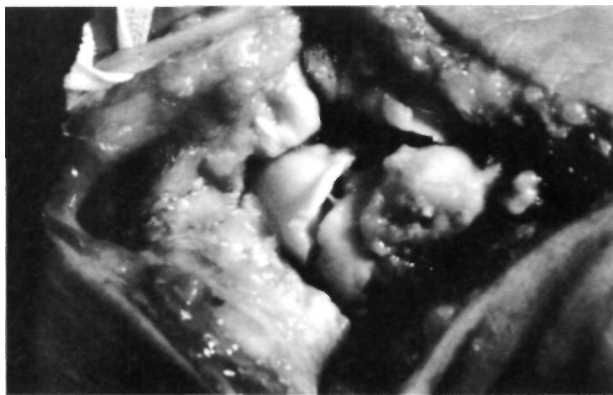


Figura 1. Abordaje del escafoides carpiano derecho bajo isquemia preventiva. Capsulotomía y exposición de la pseudoartrosis.

derando de primera elección en aquellas pseudoartrosis en las que los fragmentos presentan una vascularización adecuada en ausencia de importantes cambios degenerativos del carpo (10).

En el presente trabajo revisamos de modo retrospectivo una serie de 36 pacientes afectados de una pseudoartrosis de escafoides carpiano, intervenidos en nuestro servicio mediante la técnica de Matti-Russe.

El objetivo de este estudio fue abordar las siguientes cuestiones:

A.—La consolidación de la pseudoartrosis y la incorporación del injerto está sometida a muchos condicionantes. ¿Podemos determinar algún factor pronóstico en la curación de la pseudoartrosis?

B.—Las pseudoartrosis que asientan en el polo proximal, son especialmente problemáticas por el riesgo de necrosis avascular (11). ¿Cuál es el papel del Matti-Russe en el tratamiento de las pseudoartrosis con esta localización?

C.—La fractura o la pseudoartrosis conllevan una inestabilidad carpiana al menos teórica, que se relaciona con la aparición de una artrosis radiocarpiana (12). ¿Es la curación de la pseudoartrosis un freno para la degeneración articular de los carpos afectados?

MATERIAL Y MÉTODOS

Hemos revisado retrospectivamente una serie de 36 pacientes intervenidos en nuestro servicio de pseudoartrosis de escafoides carpiano mediante la técnica de Matti-Russe, durante el periodo de Abril de 1985 hasta Mayo de 1991. El seguimiento mínimo de los pacientes fue de un año.

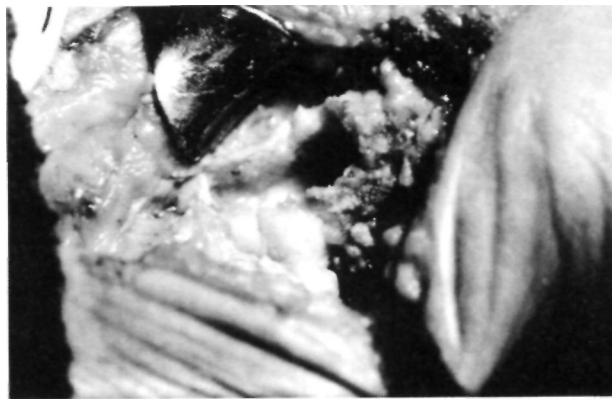


Figura 2. Denudación de los extremos óseos escleróticos y labrado de lecho en los dos fragmentos.

La mayoría de nuestros pacientes eran varones (34 de 36). La edad de los mismos osciló entre los 16 y los 57 años, con una media de 31.

Todos los pacientes fueron tratados mediante una variante de la técnica de Matti-Russe, injerto corticoesponjoso por vía volar (figs. 1, 2 y 3). En dos casos asociamos a este procedimiento sendas estiloidectomías radiales. El injerto siempre fue autólogo y se tomó del radio en 18 ocasiones, de la cresta iliaca en 15 y del cúbito en 3 casos.

Se realizó inmovilización postoperatoria mediante yeso antebraquiopalmar incluyendo la primera falange del primer dedo en todos los casos, con una duración media de dos meses y medio.

La incorporación del injerto y los cambios óseos en los carpos de la serie fueron analizados mediante radiología convencional, dinámica y tomografías.

La valoración de los resultados postoperatorios se realizó en base a criterios radiológicos, funcionales y subjetivos (tabla I).

Desde el punto de vista radiológico los fenómenos degenerativos o artrósicos de la articulación radiocarpiana

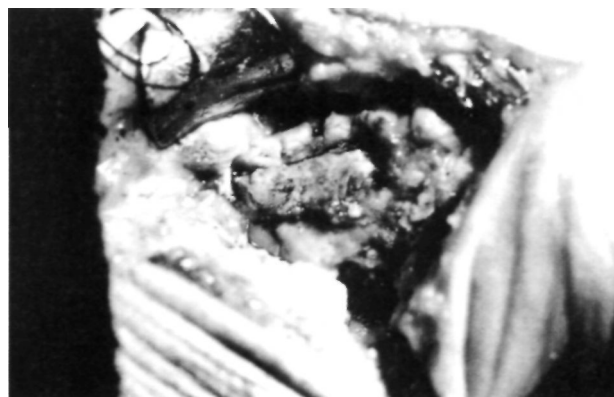


Figura 3. Encastrado de injerto corticoesponjoso previamente tallado, en el lecho.

Tabla I: Criterios de valoración. Resultados postoperatorios

Resultados	Subjetivo	Fuerza	Afectación dorsiflexión	Rx
BUENO	No dolor Buena movilidad	Normal	< 30°	Unión No artrosis
REGULAR	Leve pérdida de movilidad Dolor leve	Disminución moderada	30° - 50°	Unión Artrosis Grado I o Grado II
MALO	Dolor medio a severo. Pérdida grave movilidad	Disminución severa	> 50°	No Unión Artrosis Grado III

se valoraron en 3 grados, según Hooning Vanduyvenbode y cols. (5). El grado I consistía en leve estrechamiento de la línea interarticular, y/o pequeños osteofitos y/o irregularidad del hueso subcondral.

En el grado II existía estrechamiento moderado, osteofitosis e irregularidad del hueso subcondral con algo de esclerosis. El grado III se caracterizaba por estrechamiento severo, grandes osteofitos, esclerosis subcondral y/o quistes.

De las 36 pseudoartrosis de la serie, 18 surgieron como consecuencia de una mala evolución de otras tantas fracturas, diagnosticadas como tales y tratadas de manera ortopédica. Un grupo de 15 pacientes fueron diagnosticados ya en fase de pseudoartrosis, si bien recordaban un traumatismo previo relacionado, que habitualmente había sido tachado de esguince de muñeca o contusión. En 3 ocasiones la pseudoartrosis era desconocida y se descompensó tras un segundo traumatismo, por el cual se realizó el estudio radiográfico (fig. 4).

El 78% de las pseudoartrosis asentaron en el carpo derecho y en 2 pacientes la fractura de escafoides original fue bilateral. Las lesiones acompañantes más frecuentes fueron la fractura de extremidad distal del radio. Especial mención merece un caso de luxación transescapofoperilunar.

A nivel del hueso escafoides, la localización más frecuente de la lesión fue el tercio medio en 21 pacientes (58%), el tercio proximal en 11 casos y el distal en 4 (fig. 5).

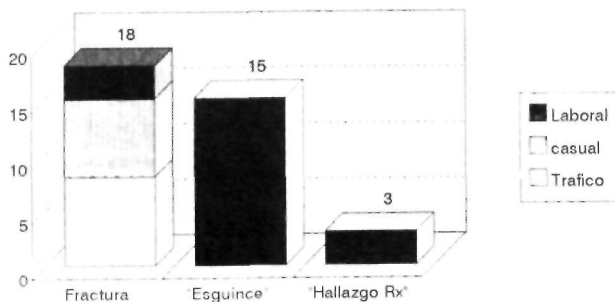


Figura 4. Forma de presentación de la Pseudoartrosis.

El tiempo de evolución de la lesión en aquellos pacientes en los que se conocía la fecha de producción de la fractura, osciló entre 15 meses y 5 años antes de la intervención, con un tiempo medio de 2,4 años.

La sintomatología que presidía el motivo de consulta fue generalmente el dolor a la movilidad y al realizar «esfuerzos» moderados con la muñeca, a menudo frecuentes en el trabajo o en la vida cotidiana. La pérdida de fuerzas y limitación de la movilidad también tuvieron una prevalencia notable. El dolor en reposo se documentó en 16 pacientes.

Antes de la intervención se detectaron 15 pacientes con cambios degenerativos de intensidad variables en el carpo (tabla II), y dos casos que tenían sendas pseudoartrosis en el polo proximal ofrecían signos radiológicos sugerentes de necrosis avascular. Había signos radiológicos de inestabilidad del carpo en 10 de los enfermos.

RESULTADOS

La incorporación del injerto se comprobó en 26 pacientes (72%) (fig. 6). De los 10 fracasos de fusión, 5 correspondían al grupo de pseudoartrosis proximales, dos de los cuales presentaban signos previos de necrosis avascular, lo que corresponde a una tasa de incorporación del 54%. Por contra, la tasa de incorporación del injerto en las pseudoartrosis medias y distales fue del 80% (Chi 2. P< 0.10).

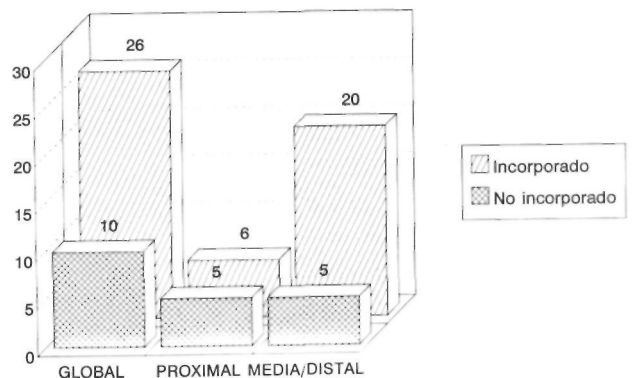


Figura 5. Distribución de la Pseudoartrosis según la localización en el hueso escafoides.

Tabla II: Distribución de los cambios degenerativos según la localización de la pseudoartrosis. Cambios degenerativos preoperatorios

Localización	Go	G-I	G-II	G-III	TOTAL
Proximal	4	3	2	2	11
Media	13	5	3	0	21
Distal	4	0	0	0	4

Go: Sin cambios degenerativos.

De los 5 fracasos acontecidos en este último grupo, 4 ocurrieron en pseudoartrosis de más de 30 meses de evolución. No encontramos ninguna diferencia significativa en cuanto al lugar dador del injerto para la mejor asimilación.

En la evolución radiológica de los carpos intervenidos se observaron cambios artrósicos moderados o severos (grados II-III) en 19 pacientes (tabla III) y necrosis del polo proximal en 4 (fig. 7). Los cambios artrósicos fueron menores en los pacientes en los que consolidó la pseudoartrosis (fig. 8A y 8B) comparados con aquéllos en los que no se incorporó el injerto ($p < 0,001$ según test de Fisher) y en los que a consecuencia de su larga evolución, presentaban cambios degenerativos antes de la intervención.

Tras revisar nuestros resultados postoperatorios, no detectamos ninguna complicación tipo síndrome del canal carpiano o rotura tendinosa como describen otros autores.

La evaluación clínica arrojó buenos resultados en 24 pacientes, siendo la desviación radial y la extensión la movilidad más afectada. No se apreció una clara correlación clínico radiológica. Sólo dos pacientes refirieron haber empeorado de sus síntomas (tabla IV).

DISCUSIÓN

En base a nuestros datos y de acuerdo con otros autores (13, 14) la localización de la pseudoartro-

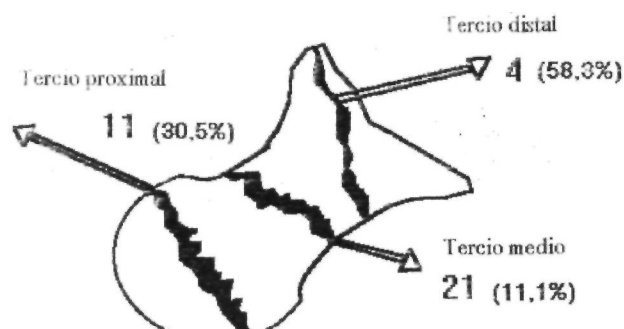


Figura 6. Incorporación del Injerto en relación con la localización de la Pseudoartrosis.

Tabla III: Distribución de los fenómenos degenerativos según la localización de la pseudoartrosis y la curación o no de la misma. Cambios degenerativos postoperatorios

Localización	Curación	Go	G-I	G-II	G-III	TOTAL
Proximal	NO	0	0	0	5	5
Proximal	SI	2	2	2	0	6
Media	NO	0	0	2	2	4
Media	SI	7	4	0	0	17
Distal	NO	0	0	1	0	1
Distal	SI	2	0	1	0	3

Go: Sin cambios degenerativos.

sis parece ser un factor determinante para la incorporación del injerto. La anatomía vascular del escafoide es característica. En más de un tercio de los casos la mayoría de los orificios arteriales se sitúan entre la cintura del hueso y el extremo distal, pudiendo quedar el polo proximal sin ninguno (15). Debido a esta pobreza vascular y a que el polo proximal a menudo es tan pequeño que no permite un montaje estable con el injerto encastrado, la pseudoartrosis de polo proximal y más en presencia de signos de necrosis, tiene un porcentaje más que considerable de fracasos de la técnica de Matti-Russe. Por ello, actualmente somos partidarios de la resección del polo proximal cuando éste es muy pequeño, de dudosa viabilidad y produce dolor, seguida o no de la sustitución del fragmento por una «anchoa» del palmar menor. Cuando el polo proximal es de un tamaño aceptable y no hay sospecha de necrosis, seguimos intentando la operación de Matti-Russe.

La antigüedad de la lesión también parece afectar de manera negativa a la asimilación del in-

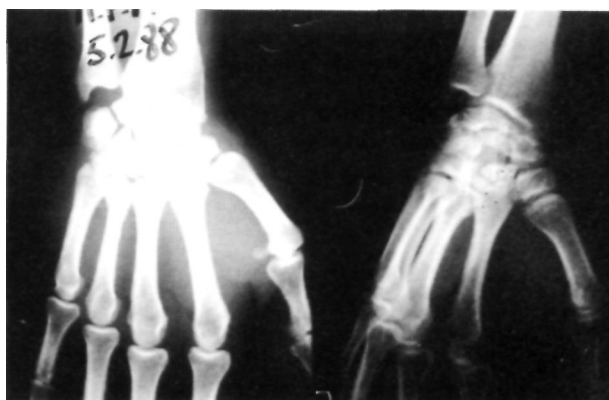

Figura 7. Pseudoartrosis del tercio proximal del escafoide carpiano derecho. Intervenido mediante técnica de Matti-Russe. Resultado radiográfico 6 meses después de la intervención: Disolución del injerto. No curación de la pseudoartrosis. Necrosis avascular del polo proximal. Colapso. Cambios degenerativos precoces.

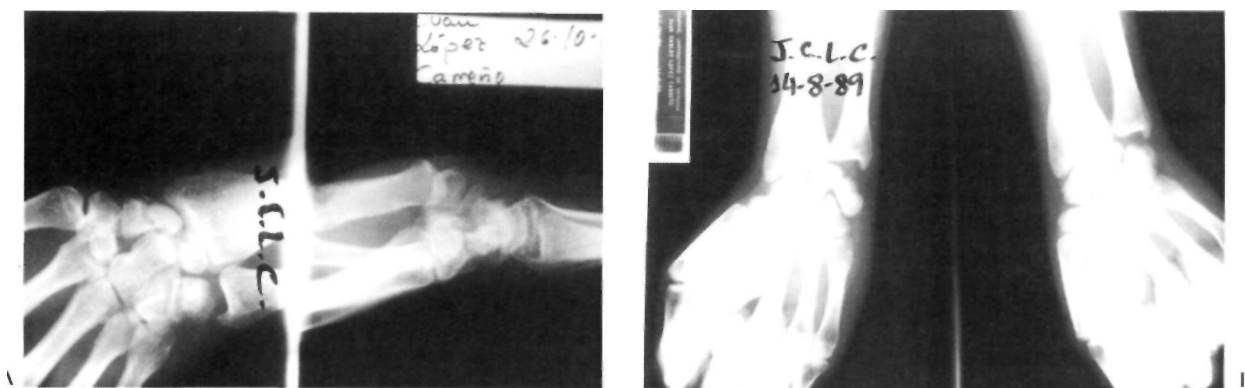


Figura 8. (A y B) Pseudoartrosis del tercio medio del escafoides carpiano. Intervenido mediante técnica de Matti-Russe. Resultado radiográfico 10 meses después de la intervención: Curación de la pseudoartrosis. No cambios degenerativos. Se aprecia el lecho en el lugar donde se extrajo el injerto en el radio. Resultado funcional excelente.

jerto, y considerando que generalmente es proporcional a los cambios degenerativos, el resultado clínico es siempre más limitado en las pseudoartrosis más «viejas».

Pechlaner en 1987 (16) pone de manifiesto la importancia pronóstica de la edad de la pseudoartrosis. En nuestra serie la mayoría de los fracasos de incorporación del injerto ocurrieron en pseudoartrosis de larga evolución. Ello nos hace pensar que la indicación quirúrgica no debería demorarse mucho tras comprobar la ausencia de consolidación o «actividad curativa» después de una inmovilización enyesada correcta, durante 20 semanas.

Creemos que aquellas muñecas con cambios artrósicos importantes antes de la intervención, son una indicación más que dudosa para realizar un Matti-Russe aislado, que con frecuencia se sigue de un resultado funcional limitado. Actualmente asociamos una estiloidectomía radial cuando los cambios degenerativos asientan fundamentalmente en el margen radial de la articulación radiocarpiana. En carpos muy evolucionados y en trabajadores manuales de esfuerzo físico considerable las artrodesis parciales pueden ser de gran utilidad.

Tabla IV: Resultados postoperatorios.

Resultados	Subjetivo (1)	Objetivo (2)	Radiológico
BUENO	24	21	11
REGULAR	10	11	15
MALO	2	4	10

(1): Valora dolor y movilidad en general.

(2): Valora fuerza y afectación de la dorsiflexión.

En nuestra serie, la falta de incorporación del injerto parece acelerar, los cambios artrósicos, mientras la curación de la pseudoartrosis frena las modificaciones degenerativas apreciables en las radiografías.

Nuestros datos sugieren que la asimilación del injerto no depende del lugar dador, por lo que preferimos tomarlo del radio, por cercanía y por evitar un abordaje sobre la cresta ilíaca que a menudo es muy molesto.

Estamos satisfechos de nuestros resultados clínicos con la técnica de Matti-Russe en las pseudoartrosis medias y distales y en carpos poco degenerados. Una mejor selección de los pacientes y protocolización de otras técnicas útiles, seguro revertirá en una mejora de los resultados globales.

Bibliografía

1. **Irisarri C.** Fracturas y pseudoartrosis del escafoides carpiano. En: Irisarri C. Patología traumática de la mano. 1992; 35-44.
2. **Stark A, Brostrom LA, Svartengren G.** Surgical treatment of scaphoid nonunion. Review of the literature and recommendations for treatment. Arch Orthop Trauma Surg 1989; 108: 203-9.
3. **Antuña Zapico J.** Pseudoartrosis de escafoides carpiano (etiopatogenia, evolución, tratamiento). En: P. Guillen García. Pseudoartrosis 15 años después. Fundación MAPFRE, Madrid. 1989; 205-20.
4. **Russe O.** Fracture of the carpal navicular. Diagnosis, nonoperative treatment and operative treatment. J Bone Joint Surg 1960; 42-A: 759-68.
5. **Nooning Van Duyvenbode JF, Keijser LC, Hauet FJ, Oberman WR, Rozing PM.** Pseudoarthrosis of the scaphoid treated by the Matti-Russe operation. A long term review of 77 cases. J Bone Joint Surg 1991; 73-B: 603-6.

6. **Stark A, Brostrom LA, Svartengren G.** Scaphoid nonunion treated with the Matti-Russe technique. Long terms results. Clin Orthop 1987; 214: 175-80.
7. **Green DP.** The effect of avascular necrosis on Russe bone grafting for scaphoid nonunion. J Hand Surg 1985; 10-A: 597-605.
8. **Pechlaner S.** La operación de «Russe II» en el tratamiento de la pseudoartrosis del escafoides. Tec Quir Traumatol (ed. española) 1992; 1-1: 59-67.
9. **Kuhlman JN, Momoumn M, Boabighi A, Baux S.** Vascularized bone graft pedicled on the volar carpal artery for nonunion of the scaphoid. J Hand Surg 1987; 12: 203-10.
10. **Pechlaner S, Beck E.** Sanierende Operationsverfahren bei skaphoidpseudarthrose. Unfallchirurg 1990; 93: 150-6.
11. **Alnot JY.** Fractures and pseudoarthroses of the carpal scaphoid. Type I proximal polar fractures and pseudoarthroses. Rev Chir Orthop 1988; 74: 738-40.
12. **Lindtron G, Nystrom A.** Incidence of posttraumatic arthrosis after primary healing of scaphoid fractures: a clinical and radiologic study. J Hand Surg 1990; 15: 11-13.
13. **Mulder JD.** The results of 100 cases of pseudoarthroses in the scaphoid bone treated by the Matti-Russe operation. J Bone Joint Surg 1968; 50-B: 110-5.
14. **Mc Donald G, Petrie D.** Un-united fractures of the scaphoid. Clin Orthop 1975; 108: 110-4.
15. **Taleisnik J, Kelly PJ.** The extraosseus and intraosseus blood supply of the scaphoid bone. J Bone Joint Surg 1966; 48-A: 1125-37.
16. **Pechlaner S, Lohman H, Buck Gramcko D, Martin L.** Zur Problematik der Kahnbeinpseudarthrose. Erfahrungen an 240 Fallen. Handchir Mikrochir Plastchir 1987; 19: 306-9.