

Monoartritis gotosa de muñeca asociada a necrosis del semilunar. A propósito de un caso clínico

N. OLMEDO GARCÍA y E. MACKENNEY CARRASCO

Unidad de Mano. Servicio de Traumatología y Cirugía Ortopédica. Hospital General Universitario de Elche. Alicante.

Resumen.—Se presenta un caso de monoartritis de muñeca asociada a imágenes radiológicas de necrosis avascular del semilunar que, tras biopsia de la sinovial, se diagnostica de artritis gotosa. Esta asociación es rara. La alteración metabólica que se produce en la gota da lugar a una sinovitis, que provoca un aumento de presión intraarticular. Esta hiperpresión en el carpo podría determinar una necrosis isquémica del semilunar, pero con una evolución diferente a la enfermedad de Kienböck. Es por ello que una artropatía metabólica, debe considerarse como diagnóstico diferencial con la enfermedad de Kienböck cuando se asocian imágenes geólicas en el carpo y radio.

GOUT ARTHRITIS OF THE WRIST IN A PATIENT WITH NECROSIS OF THE LUNATE

Summary.—We report a case of monoarthritis of the wrist associated with radiological signs of avascular necrosis of lunate. The synovial biopsy confirmed the diagnosis of gout. This is a very rare association. Differential diagnosis should be made with a metabolic arthritis when bone necrosis is associated with osseous lesions in carpal bones and radius.

INTRODUCCIÓN

La artritis gotosa determina una artropatía metabólica que afecta al cartílago alterando su vitalidad y condicionando una modificación del hueso subyacente (1). Los trastornos metabólicos que pueden afectar a la muñeca son la gota y la condrocalcinosis, que deben diferenciarse de la artritis reumatoidea.

El primer acceso inflamatorio de la artritis gotosa se localiza excepcionalmente en la muñeca, pero en el curso de la enfermedad la frecuencia de esta localización aumenta de un 30 a un 36%. La artropatía gotosa de la muñeca se acompaña frecuentemente de una limitación importante de la movilidad. Ocasionalmente asocia tofos y radiológicamente se manifiesta como erosiones asimétricas (2). Como el proceso patológico es debido al depó-

sito de ácido úrico y no a una enfermedad primaria del cartílago o de la sinovial, el espacio articular es normal hasta un período tardío del proceso patológico (3).

El objetivo de esta publicación es presentar un caso de monoartritis gotosa de muñeca asociado a necrosis avascular del semilunar. En una revisión bibliográfica, no hemos encontrado ningún caso de artritis gotosa asociada a necrosis ósea.

CASO CLÍNICO

Paciente varón de 30 años de edad, que consulta por dolor y pérdida de fuerza en muñeca derecha, de cuatro años de evolución. Refiere episodios intermitentes de molestias, tumefacción y pérdida de fuerza que ceden espontáneamente. El paciente es diestro y trabajador manual. Los antecedentes patológicos personales y familiares no son relevantes. En la exploración se observa un aumento del diámetro y del relieve dorsal de la muñeca derecha. La movilidad está severamente limitada, con sólo una ligera desviación cubital.

La radiografía de muñeca muestra una pérdida de configuración, aplastamiento y fragmentación del semilunar, un pinzamiento articular radio-carpiano, erosiones en la superficie articular del radio en la zona del

Correspondencia:

Dra. NURIA OLMEDO GARCÍA
México, 1-3º B
03008 Alicante

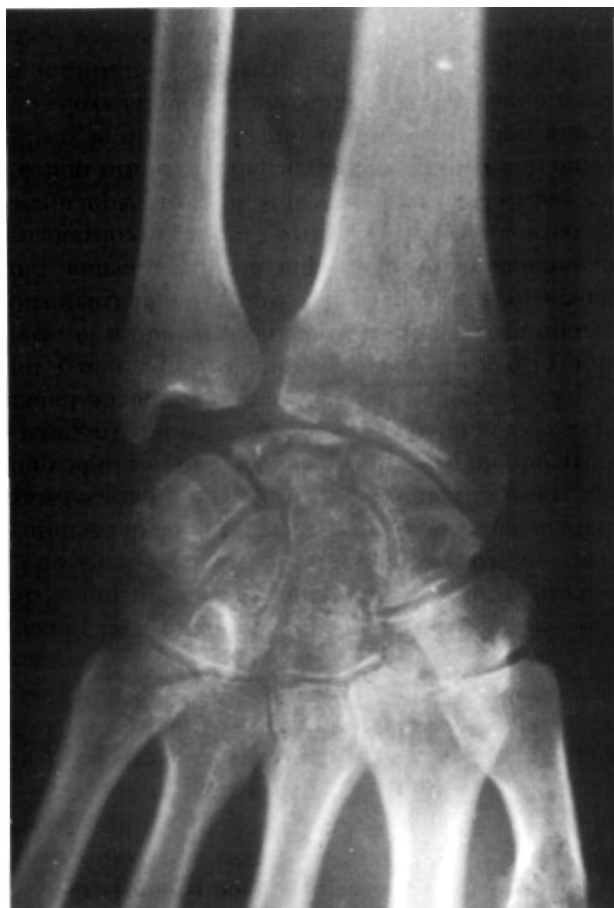

Figura 1. Osteoporosis del carpo. Colapso del semilunar. Lesiones osteolíticas en estiloides radial y carpo, y pinzamiento radio-carpiano.

semilunar, imágenes líticas en la estiloides radial y huesos del carpo y una osteoporosis generalizada de muñeca (Fig. 1). No existe cubitus minus. El único dato a destacar de la analítica es un ácido úrico de 7,9 mg/100 ml.

Si bien la imagen radiológica de afectación de semilunar era orientativa de una necrosis avascular, la existencia de imágenes líticas en carpo aconsejaron la realización de una biopsia, previa a cualquier indicación terapéutica. En el curso de la misma y a través de un abordaje dorsal, se observó una ausencia de cartílago en la carilla articular para el semilunar del radio; el semilunar presentaba un cascarón de cartílago anormal y de consistencia blanda, típico de necrosis isquémica y existía una hipertrofia sinovial. Se realizó una sinovectomía parcial y unas perforaciones tipo Pridie en zona de afectación del radio.

El aspecto macroscópico de la sinovial biopsiada era sonrosada y friable. El estudio microscópico demuestra la presencia de gránulos rodeados por células gigantes multinucleadas tipo cuerpo extraño, característicos de tofo gotoso (Fig. 2).

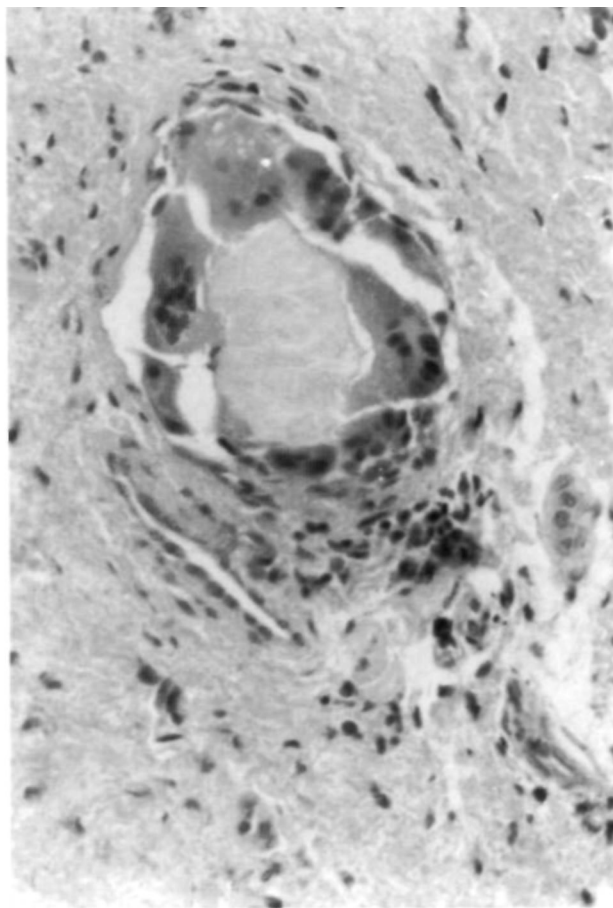


Figura 2. Muestra anatomopatológica teñida con hematoxilina-eosina (20x). Granuloma rodeado por células gigantes multinucleadas tipo cuerpo extraño.

Tras la confirmación anatomopatológica de gota se inicia tratamiento médico con uricosúricos y dieta. La mejoría clínica es rápida y la afectación del semilunar se estabiliza, desaparecen los quistes óseos y la osteoporosis yuxtaarticular en, aproximadamente un año de evolución. Se realizan controles periódicos, no mostrando modificación clínica ni radiológica.

Tras 12 años de seguimiento, el paciente tiene una movilidad de muñeca de 25 grados de flexión, 35 de extensión, 30 de desviación cubital y 0 de desviación radial. Se objetiva una ligera disminución de la fuerza prensiva en la mano derecha y no refiere dolor. Tras este período, la gota no ha manifestado otra localización.

La radiografía del carpo a los 12 años (Fig. 3), muestra un semilunar ligeramente colapsado y con una línea de pseudoartrosis en el polo proximal y cubital. No se aprecia disociación escafo-semilunar. Persiste el pinzamiento articular radio-carpiano pero las lesiones líticas del radio y demás huesos del carpo han desaparecido.

Actualmente recibe tratamiento con alopurinol de forma ocasional y en función de los niveles de ácido úrico. Está incorporado normalmente a su trabajo.

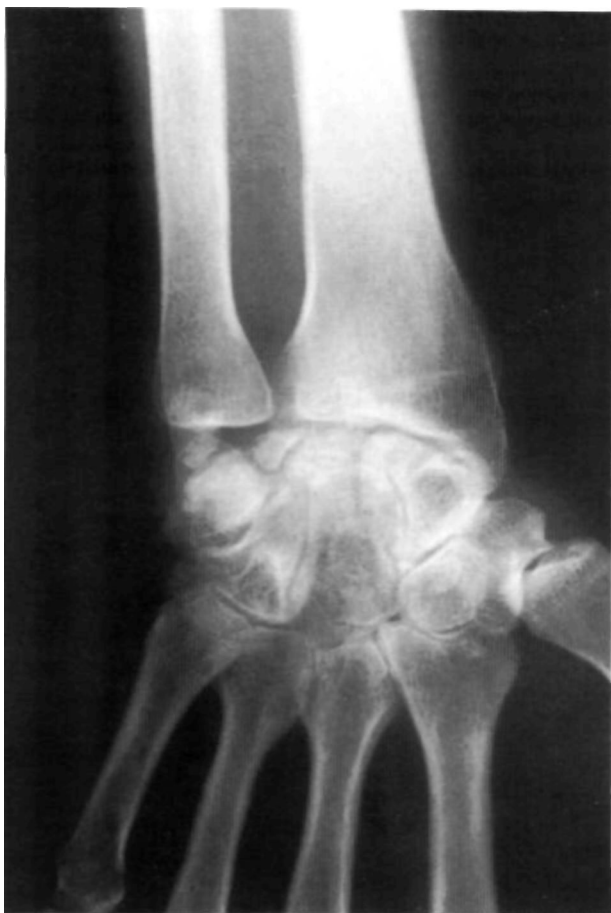

Figura 3. Radiografía de la muñeca. 12 años de evolución. Colapso parcial del semilunar, pseudoartrosis del polo súper-cubital y pinzamiento radio-carpiano.

DISCUSIÓN

Clásicamente, la gota se ha asociado a enfermedades que alteran el metabolismo del ácido úrico (nefropatías) (4), pudiendo provocar complicaciones neurológicas como síndromes canaliculares (5-7) o incluso paraparesias (8). Otras patologías asociadas pueden ser consecuencia del tratamiento

corticoideo (9). A su vez, se ha relacionado con enfermedades de muy distinta etiopatogenia (Dupuytren, Paget) (10-12) pero nunca se había comunicado su relación con necrosis ósea avascular.

En el caso descrito, no se observa la evolución típica de una enfermedad de Kienböck ya que, tras su seguimiento, no se aprecia un colapso completo del semilunar, ni una subluxación rotatoria del escafoides y del resto de huesos del carpo. Las imágenes líticas de la estiloides radial y de los huesos del carpo habían desaparecido tras un año de seguimiento, probablemente por la sinovectomía y al mejorar la sinovitis gotosa con el tratamiento. Los controles radiológicos periódicos no han mostrado un empeoramiento de las lesiones óseas, manteniéndose el colapso parcial del semilunar y el pinzamiento radio-carpiano que traduce un inicio de reacción artrósica. Se aprecia una línea de pseudoartrosis en el polo proximal y cubital del semilunar, pero ninguno de los fragmentos parece estar sufriendo un proceso isquémico. Esto nos indica un aporte sanguíneo suficiente para ambos fragmentos. La fragmentación del semilunar puede haber sido provocada por un aumento de presión y un compromiso vascular transitorio, debido a la existencia de una hipertrofia sinovial y al trastorno metabólico determinado por la hiperuricemia. Sin embargo, al no asociar otros factores predisponentes para el desarrollo de una necrosis isquémica, como una variante cubital negativa (cubitus minus) o una pobre vascularización (13); junto al tratamiento médico y a la sinovectomía, no ha evolucionado como una típica necrosis del semilunar o enfermedad de Kienböck. Por contra, los dos fragmentos óseos del semilunar parecen haberse revascularizado.

En el diagnóstico diferencial de las imágenes radiológicas de una necrosis avascular creemos importante incluir la gota como causa excepcional.

Bibliografía

1. Menkes CJ. Les arthropathies métaboliques du poignet et de la main. *Rheumatologie* 1972; 4: 257-61.
2. Bardin T, Frotz P. Microcrystal deposit arthropathies of the wrist. *Ann Radiol Paris* 1992; 35 (5): 402-6.
3. Forrester DM, Brown JC. Radiología de las enfermedades articulares. Salvat 1990.
4. Kelley WN, Fox III, Palella TD. Gout and related disorders of purine metabolism. En: Kelley, Harris, Ruddy and Sledge, editors. *Textbook of rheumatology*. Filadelfia: WB Saunders 1989; 1395-1448.
5. Vervaeck M, De-keyser J, Pauwels P, Frecourt N, D'Haens J, Ebinger G. Sudden hypotonic paraparesis caused by tophaceous gout of the lumbar spine. *Clin Neurol Neurosurg* 1991; 933: 233-6.
6. Kalia KK, Moosy JJ. Carpal tunnel release complicated by acute gout. *Neurosurgery* 1993, 33 (6): 1102-3.
7. Jansen T, Rayan CM. Gouty tenosynovitis and compression neuropathy of the median nerve. *Clin Orthop* 1987; 216: 203-6.
8. Jacoulet P. Double syndrome canalaire au membre supérieur par tophi goutteux. A propos d'un cas. *Ann Chir Main* 1994, 13 (1):42-5.
9. el-Khawand C, Installe E, Pouthier F, Trigaux JP, Delaunois L. Nocardiosis. Apropos of a case report. Literature review. *Acta Clin Belg* 1992, 47 (6): 414-22.

10. **Adam RF, Loynes RD.** The incidence of gout in patients with Dupuytren's disease. *J Hand Surg Br* 1992 Apr; 17 (2): 219-20.
11. **LeFlore I, Antoine GA.** Dupuytren's contracture and gouty tophy in a black patient. *J Natl Med Assoc* 1991, Jan, 83 (1): 78-80.
12. **Kuo JS, Fallon MD, Gannon FH, Goldmann D, Schumacher HR, Haddad JG, et al.** The articular manifestations of Paget's disease of bone. A case report. *Clin Orthop* 1992, (285): 205-4.
13. **Lichtman DM, Degnan GG.** Staging and its use in the determination of treatment modalities for Kienböck's disease. *Hand Clinics* 1993, Aug, 9(3): 409-15.