

Luxación radiocarpiana con fractura asociada de la apófisis estiloides radial

M. MARFIL ROMERO, J. MORA VILLADEAMIGO, J. M. PÉREZ LARA y A. LÓPEZ GARCÍA

Servicio de C.O.T. Hospital Regional Carlos Haya. Málaga.

Resumen.—Presentamos un caso de luxación dorso lateral del carpo con fractura asociada de la estiloides radial en una mujer de 28 años tras accidente de tráfico. No existieron complicaciones neurovasculares. El tratamiento consistió en reducción y fijación de la estiloides radial con agujas de Kirschner. Después de seis meses de evolución la paciente estaba libre de secuelas.

DISLOCATION OF THE RADIOCARPAL JOINT WITH ASSOCIATE FRACTURE OF THE RADIAL STYLOID PROCESS

Summary.—A case of dorso-ulnar dislocation of the radiocarpal joint with fracture of the radial styloid process in a 28-year-old woman after a traffic road accident is presented. There were no neurovascular complications. Treatment consisted of closed reduction and fixation of the styloid process with Kirschner wires. After 6 month follow-up the patient had no sequel.

INTRODUCCIÓN

La luxación radiocarpiana es una lesión infrecuente, 0,2% de todas las luxaciones (1), que normalmente se asocia a fracturas de los huesos del carpo, del borde dorsal de la carilla articular radial o de ambas estiloides tanto cubital como radial (2). Generalmente se trata de una fractura-luxación cuya conminución y desplazamiento dependerá de la intensidad y dirección de las fuerzas aplicadas en el accidente, así como de la posición de la muñeca en el momento del mismo.

Realizando una revisión literaria, son pocos los casos de fracturas-luxaciones radiocarpianas que se documentan. Bohler describe cinco casos; dos de ellos dorsales, dos palmares y uno dorso cubital abierto (3). Bilos publica cinco casos de fracturas-luxaciones radiocarpianas, una dorso-cubital y cuatro dorsorradiales (4). Weiss refiere una luxación radiocarpiana dorsal y radiocubital

distal asociada a fractura de ambas estiloides, en el seno de un politraumatizado (5). Fahey informa de una luxación transestiloidea del carpo parecida a nuestro caso pero con desviación volar (6). Dunn, en su revisión de 112 luxaciones carpianas encuentra sólo siete fracturas-luxaciones radiocarpianas, tres dorsales, tres palmares y una lesión por aplastamiento de la muñeca, en la cual los huesos del carpo estaban fracturados y luxados multidireccionalmente (1). Wagner comenta dos luxaciones dorsales del carpo, una asociada a fractura de estiloides radial y otra no (7). Rosado informa de una luxación anterior del carpo (8). Banerjee describe una luxación dorsal asociada a fractura de estiloides radial (9). Le Nen publica una serie de seis fracturas-luxaciones radiocarpianas que eran tanto dorsales como palmares, con fracturas de ambos procesos estiloides y bien del borde superior o inferior de la carilla articular radial (10).

La luxación radiocarpiana se suele producir en la tercera o cuarta década de la vida y afecta más al sexo masculino (4, 5, 7, 9). A principios de siglo, los mecanismos de producción más frecuentes eran las caídas de caballo en las que la

Correspondencia:
Dr. MANUEL MARFIL ROMERO.
C/ Héroe de Sostóia, n.º 91, T 14.
29002 Málaga.

mano se queda trabada en las riendas o los traumatismos en la muñeca al arrancar los coches de puesta en marcha por manivela. En la actualidad las causas de la luxación han pasado a ser los accidentes de tráfico y las caídas desde altura (3-11).

CASO CLÍNICO

Una mujer de 28 años de edad fue traída al área de urgencias de nuestro hospital tras sufrir un accidente de tráfico. No había perdido la conciencia y solamente se quejaba de gran dolor e impotencia funcional en su muñeca izquierda.

La exploración clínica reveló una deformidad en dorso de tenedor de la muñeca, estando la mano caliente, con pulso radial presente y una sensibilidad conservada.

El estudio radiográfico mostró una luxación dorso-cubital del carpo completa y muy desplazada, asociada a una fractura de estiloides radial que no acompañaba a los huesos del carpo. La relación de los huesos carpianos entre sí era normal (Figs. 1 y 2).

De urgencia, usando anestesia general, se consiguió una reducción correcta del carpo mediante tracción longitudinal sintetizándose de forma percutánea la estiloides radial con dos agujas de Kirschner. Tras comprobación radioscópica, se procedió a inmovilizar la muñeca con un yeso antebraquial en posición neutra (Figs. 3 y 4).

La inmovilización se mantuvo 6 semanas, tras lo cual se comenzó con un programa intenso de

rehabilitación, con el objeto de potenciar la musculatura y mejorar el rango de movimiento. Cuatro semanas después las agujas fueron retiradas.

A los seis meses el resultado radiológico era excelente, la movilidad y la fuerza eran prácticamente similares en ambas muñecas y la paciente se encontraba plenamente reincorporada a su actividad laboral previa, la cual no requería gran soporte de carga sobre la muñeca lesionada.

El estudio radiológico a los seis meses revelaba una correcta consolidación de la estiloides, no existiendo ninguna irregularidad en la carilla articular radial y siendo correcta la relación entre los huesos del carpo. Sólo se observaba una leve porosis circunscrita (Figs. 5 y 6).

DISCUSIÓN

Usualmente las luxaciones y fracturas-luxaciones radiocarpianas son consecuencia de accidentes de alta energía, por lo cual, habitualmente se asocian con graves lesiones de otras partes del cuerpo; no así en nuestro caso clínico. Lógicamente el riesgo vital de las demás lesiones priorizará nuestra actuación.

El mecanismo de producción de este tipo de lesiones no está establecido y además revisando la literatura y observando la variedad existente en cuanto a la conminución y desplazamiento de los fragmentos, nos inclinamos a pensar que estas lesiones se producen tras un traumatismo de alta energía sobre una muñeca en posición forzada, mayor de 90° de extensión o flexión según

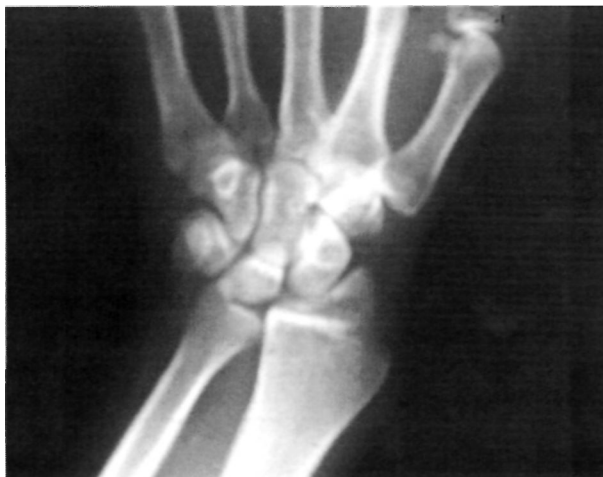

Figura 1.

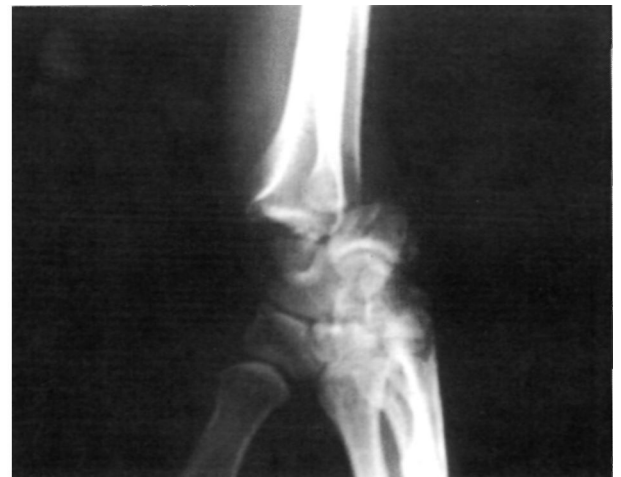

Figura 2.

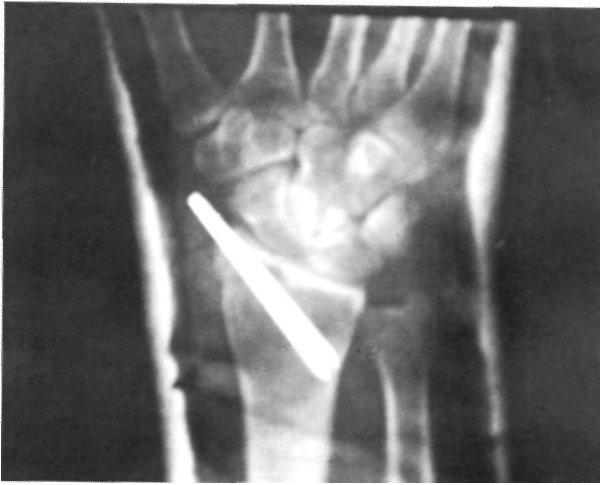

Figura 3.

Frykma (11). Generalmente los pacientes no pueden explicar el mecanismo de producción, como pasó en nuestro caso, aunque suponemos que se trató de una compresión fortísima sobre una muñeca hiperextendida y levemente pronada al tratarse de la mano izquierda en un accidente de tráfico, siendo ésta la que asía el volante. Weiss describe la misma lesión utilizando el mismo mecanismo de producción en cadáveres (5). En el caso de Böhler también se refleja el mismo mecanismo lesional (3). Revisando la literatura observamos que existe una mayor frecuencia de desplazamiento dorsal, lo cual puede deberse a la mayor robustez del ligamento radiocarpiano palmar.

Está indicada una manipulación urgente de la muñeca para mejorar la deformidad y con esto el estado neurocirculatorio que a menudo se en-

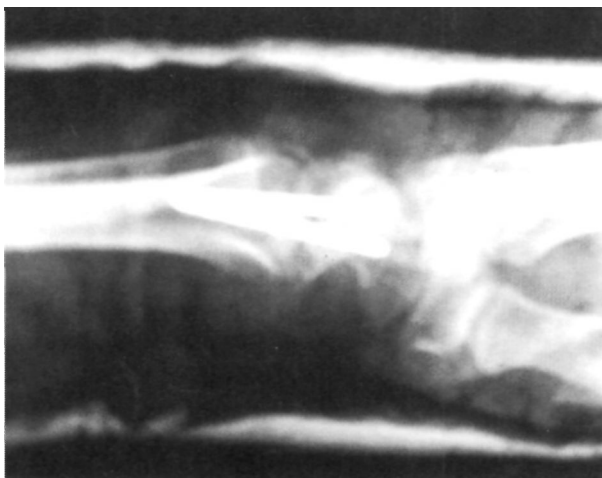


Figura 4.

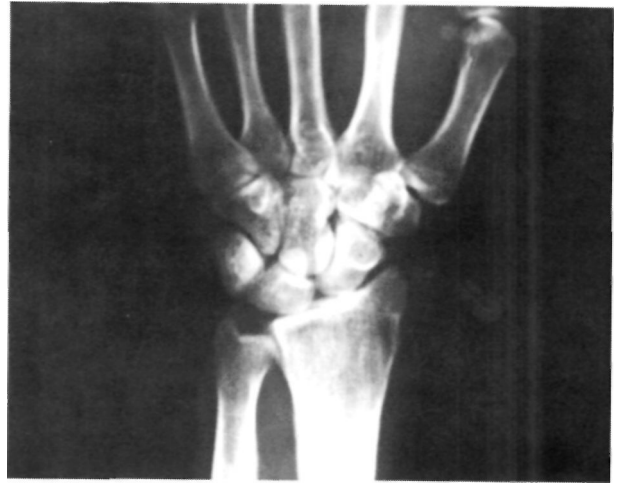

Figura 5.

cuentra comprometido, aunque no se consiga una reducción satisfactoria, la cual podrá ser acometida de forma programada.

El tratamiento puede ser muy variado, dependiendo de cada tipo de lesión; desde utilizar sólo un yeso después de una reducción cerrada colocándolo bien en flexión o en extensión, según sea la dirección de la luxación (1), a practicar una reducción y síntesis abierta instrumentada de las distintas lesiones. La síntesis se realiza con agujas de Kirshner, con tornillos de escafoides, de esponjosa, etc.; acompañada siempre de un yeso antebraquial o braquioantebraquial por un período mínimo de seis semanas.

Moneim clasifica las luxaciones radiocarpianas en dos tipos, siendo las tipo 1 las que afectan sólo a la articulación radiocarpiana mientras que en las tipo 2 existen también luxaciones inter-

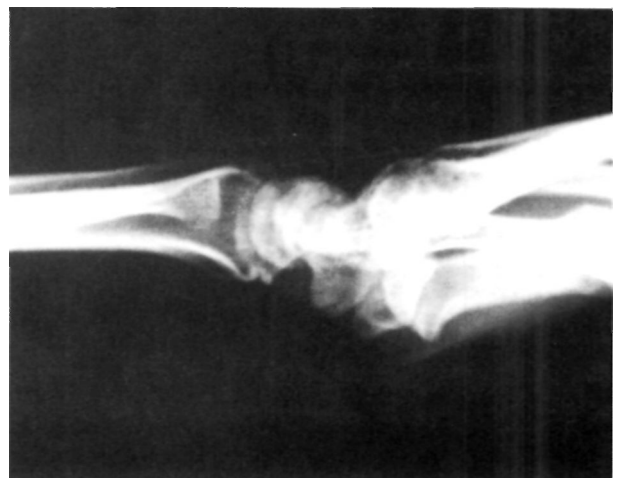

Figura 6.

carpianas asociadas. Este autor indica tratamiento ortopédico para las primeras y quirúrgico para las segundas (12).

Es ampliamente aceptado por los distintos autores (1, 4, 6, 9) que la fractura de la estiloides radial aumenta considerablemente la inestabilidad de la lesión y que por lo tanto, su síntesis en una correcta posición es primordial tanto para conseguir estabilidad como para restaurar la superficie articular radial.

En resumen, la luxación radiocarpiana es una lesión realmente infrecuente y normalmente se trata de una fractura luxación (1, 4, 12-14). Se produce habitualmente por traumatismos de alta energía. Existen toda clase de desplaza-

mientos: dorsal, volar, radial, cubital y sus combinaciones, de grados de conminución y de niveles de afectación; pudiéndose afectar tanto la extremidad distal del radio y/o cúbito, generalmente sus estiloides como los huesos del carpo, generalmente, la primera fila (1-4). Su mecanismo de producción no está claramente establecido (4, 5).

La fijación correcta de la estiloides radial es primordial, y el tratamiento abierto o cerrado dependerá en todo caso del tipo de lesión y su gravedad, siendo necesario corregir al menos la deformidad de urgencia para mejorar el estado neurocirculatorio que se encuentra muchas veces comprometido (3, 4, 6, 14).

Bibliografía

1. Dunn EW. Fractures and dislocations of the carpus. *Surg Clin North Amer* 1972;52:1513.
2. Dobyns JD, Linscheid RL. Fractures and dislocations of the wrist. En: Rockwood CA Jr, Green DP, editors. *Fractures*. Philadelphia. Lippincot JB, 1975;1:345-440.
3. Böhler L. Verrenkungen der Handgelenke. *Acta Chir Scand* 1930;67:154-77.
4. Bilos J, Pankovich AM, Yelda S. Fracture dislocation of the radiocarpal joint. *J Bone Joint Surg* 1977;59A:198.
5. Weiss C, Laskin RS, Spinner M. Irreducible radiocarpal dislocation. A case report. *J Bone Joint Surg* 1970;52A:562-4.
6. Fahey JH. Fractures and dislocations about the wrist. *Surg Clin North Amer* 1957;37:19-40.
7. Wagner CJ. Fractures-dislocations of the wrist. *Clin Orthop* 1959;15:181-96.
8. Rosado AP. Dislocation of the wrist: A case. *J Bone Joint Surg* 1966;48A:504-6.
9. Banerjee A. Transstyloid perilunate carpal dislocation. *Acta Orthop Scand* 1991;62 (4):397-8.
10. Le Nen D, Riot O, Caro P, Le Fevre C, Courtois B. Luxation-fractures of the radiocarpal joint. Clinical study of 6 cases and general review. *Ann Chir Main Memb Super* 1991;10:5-12.
11. Gomar F. *Traumatología. Miembro superior*. Valencia, 1980; p. 1441-71.
12. Moneim MS, Bolger JT, Omer GE. Radiocarpal dislocation. Classification and rationale for management. *Clin Orthop* 1985; 192:199-209.
13. Mayfeld JK, Johnson RP, Kilcoyne RK. Carpal dislocations: Pathomechanics and progressive periulnar instability. *J Hand Surg* 1980;3:226.
14. Green DP, O'Brien ET. Open reduction of carpal dislocations: indications and operative techniques. *J Hand Surg (Am)* 1978;3:250-65.