

Liberación de la patela en las artroplastias totales de rodilla. Estudio gammagráfico

M. A. GARCÍA SANDOVAL, T. ESCALERA TEMPRADO*, M. J. OLAY GAYOSO
y D. HERNÁNDEZ VAQUERO

*Servicio de Cirugía Ortopédica y Traumatología. Hospital San Agustín. Aviles.
Departamento de Cirugía. Facultad de Medicina. Oviedo.
Centro de Medicina Nuclear. IRAMSA, Oviedo.

Resumen—Se han realizado estudios gammagráficos en 20 pacientes intervenidos de artroplastia total cementada de rodilla. En 10 casos fue necesaria la liberación del alerón rotuliano externo y en otros 10 no se había indicado dicho gesto quirúrgico. En ningún paciente existía alteración evolutiva del aparato extensor. Los estudios gammagráficos se practicaron a los 12 meses del implante con el objeto de valorar la situación vascular de la rótula en ese momento. Se comparó, en la proyección lateral, la captación de la rótula en relación a la metafisis distal del fémur homolateral. No hemos encontrado diferencias entre ambos grupos por lo que consideramos que la liberación patelar no produce un déficit vascular rotuliano a los 12 meses de la cirugía.

PATELAR RELEASE IN TOTAL KNEE ARTHROPLASTY. A SCINTIGRAPHIC STUDY

Summary.—Scintigraphic studies were performed in 20 patients with cemented total prosthesis of the knee. The patellar release was necessary in 10 cases. None of the patients developed knee extension deficits. Scintigraphic studies were performed 12 months after surgery in order to know the patellar blood supply at that moment. Patellar isotopic uptake was compared with the uptake at the distal metaphysis of the homolateral femur, at lateral projection. We haven't found any differences between both groups, so we consider that the patellar release doesn't make a less blood supply twelve months after surgery.

INTRODUCCIÓN

Existe acuerdo en que un porcentaje elevado de las complicaciones surgidas en la artroplastia total de rodilla se originan en la rótula. La incidencia de luxaciones y subluxaciones ha disminuido con la práctica de la liberación del alerón rotuliano externo (1-3). Sin embargo, existe controversia acerca de los efectos nocivos (4-8) de esta liberación sobre el aporte vascular a la rótula. Para intentar aclarar este último punto hemos realizado un estudio retrospectivo mediante gammagrafía ósea.

Correspondencia:

Dr. MANUEL A. GARCÍA SANDOVAL.
S^o de Traumatología. Hospital San Agustín.
Camino de Heros, 4.
33400 Avilés. Asturias.

MATERIAL Y MÉTODOS

Hemos estudiado 20 pacientes a los que se ha practicado una gammagrafía ósea a los 12 meses de la implantación de una prótesis total de rodilla con cementación tricompartmental. Fueron escogidos aleatoriamente entre aquellos que no habían sufrido ninguna complicación en su aparato extensor. Todos fueron voluntarios que aceptaron someterse a esta prueba tras serles explicados riesgos y ventajas.

Eran 7 varones y 13 mujeres, de una edad media de $69,3 \pm 3,7$ años (límites: 64-75). En todos se implantó el mismo modelo protésico (Kinemax plus, Howmédica[®] Ibérica).

Se practicó una incisión recta anterior y un abordaje pararrotuliano interno. El cojinete graso fue extirpado lo más económicamente posible para obtener un buen acceso al platillo tibial externo.

En la mitad de los pacientes (grupo A) se realizó una liberación del alerón rotuliano externo y en los otros 10

no fue necesario este gesto quirúrgico (grupo B) debido a la buena estabilidad del componente rotuliano durante el test de flexo-extensión o «tracking» femoro-rotuliano.

La liberación fue realizada 15 cm por fuera del borde externo de la rótula y desde la intersección del tendón cuadriceps con el vasto externo hasta llegar distalmente a la tibia, respetando la membrana sinovial.

Todos los pacientes siguieron el mismo programa postoperatorio y una evaluación clínico-radiológica según la escala del Hospital for Special Surgery (HSS).

El equipo de detección gammagráfica lo componía una gammacámara marca Sopha, modelo DSX, con colimador de baja energía y alta resolución, acoplado a un ordenador y sistema multiimagen. Los estudios se realizaron tras la inyección de 20 milicurios de metil-difosfonato-Tc^{99m}. La valoración gammagráfica se hizo en la fase tardía a las 3 horas de la administración del radiofármaco, considerándose la relación entre la captación en la rótula y en la metáfisis distal del fémur que según Dye (9) han de ser similares en personas sanas. Se cuantificó la actividad en áreas de interés rectangulares (Fig. 1), expresada en cuentas/pixels, obteniéndose así el índice de captación rótula/fémur distal.

Se aplicó el test de la t de Student para el análisis estadístico, considerando significativos valores de $p < 0,05$. Los datos fueron expresados como media \pm desviación standard.

RESULTADOS

La puntuación HSS a los 12 meses era de $87,1 \pm 3,7$ para el grupo A, y de $86,5 \pm 4,1$ para el grupo B.

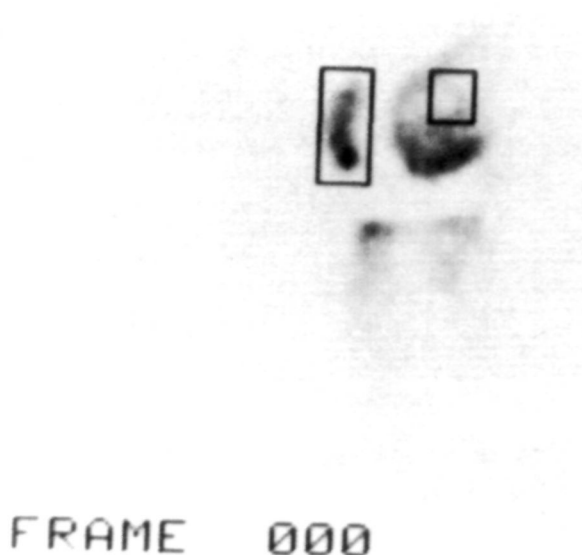


Figura 1. Observamos las áreas (rótula y metáfisis del fémur) donde hicimos el estudio de captación.

Radiográficamente no existían luxaciones o subluxaciones en ningún grupo. Tampoco fueron objetivadas radiolucencias, fracturas o malposiciones de los componentes.

La media de la captación gammagráfica en la visión lateral, comparando las áreas de interés entre rótula y metáfisis distal del fémur (Fig. 2), fue de $1,04 \pm 0,16$ en el grupo A, y de $0,92 \pm 0,11$ en el grupo B, diferencia que no fue estadísticamente significativa ($p = 0,06$).

DISCUSIÓN

La incidencia de complicaciones paterales es variable en la literatura pero suele ser excesivamente alta (10-12), siendo las más frecuentes las debidas al malalineamiento de este componente.

La liberación del alerón rotuliano externo durante una prótesis total de rodilla es una práctica relativamente frecuente para prevenir la inestabilidad rotuliana postoperatoria (2, 13).

Sus detractores (4, 6-8, 14-16) aducen que con este gesto quirúrgico se dañaría la arteria genicularada supero-externa, único aporte vascular que le llegaría a la rótula ya que durante el abordaje convencional se sacrificarían los vasos mediales, y con la excisión del cojinete graso y la

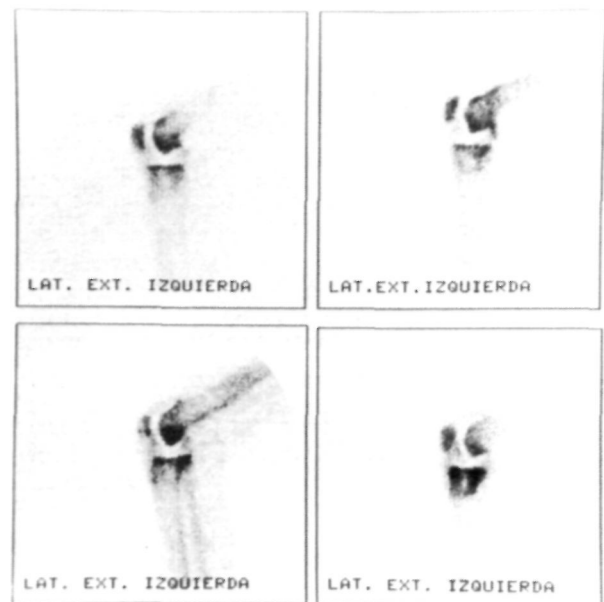


Figura 2. Visualmente tampoco se apreciaron diferencias rótula/fémur entre los dos grupos. En el ejemplo observamos dos pacientes del grupo B en la parte superior y otros dos del grupo A en la inferior.

meniscectomía externa se afectaría la arteria geniculada infero-externa. De esta manera, la rótula se vería abocada a una necrosis avascular y a un mayor riesgo de fractura secundariamente. Efectivamente, Scott (7) halló evidencias histológicas de osteonecrosis en la patela si se ligaba la arteria geniculada supero-externa.

Sin embargo, en nuestro estudio hemos comprobado que no existen diferencias estadísticamente significativas entre la captación gammagráfica de ambos grupos siendo ya conocida la fiabilidad de esta prueba para detectar cambios vasculares (15, 17, 18). Otros autores tampoco encuentran más complicaciones al practicar la liberación externa (1, 2, 11) e incluso alguno observa un mayor número de fracturas entre aquellos donde no se practicó dicho gesto (3). A este respecto, Kayler (15) da gran trascendencia al nivel de la osteotomía que si es muy profunda puede dañar el plexo peripatellar, fuente de un importante aporte vascular según el clásico trabajo de Scapinelli (19).

No existe acuerdo en la literatura revisada acerca del mejor momento para realizar una gammagrafía de control durante el seguimiento. Nosotros la hemos realizado a los 12 meses de la intervención donde ya consideramos que

se ha normalizado la captación en el fémur aunque persiste elevada en la tibia, sobre todo en su compartimento interno (20). Ritter (3) realiza gammagrafías a los 2 y 6 meses postoperatorios, y después cada 2 años. Observó que la hipocaptación de la rótula se normalizaba incluso en los primeros meses del seguimiento, y a largo plazo no encontró signos de osteonecrosis.

Algunos autores (5) han defendido el abordaje parapatelar externo para no dañar las estructuras mediales que estabilizan la rótula y preservarles del daño vascular. Sin embargo, este abordaje conlleva una peor exposición y mayor dificultad para la adecuada implantación de los componentes, sólo debiendo utilizarse en grandes deformidades en valgo (11).

Nosotros creemos que se debería realizar una liberación rotuliana externa siempre que el test de flexo-extensión intraoperatorio nos demostrara una malalineación rotuliana, pero con la precaución de preservar los anillos pre y peripatelares, practicando un abordaje medial a más de 1 cm del borde interno de la rótula, liberación externa a más de 1,5 cm de su borde lateral y excisión parcial del cojinete graso.

Bibliografía

1. Hernández Vaquero D, Alvarez González UJ, Fernández Corona C, García Sandoval MA, Rubio González A. Patellar complications after local knee arthroplasty. *Int Orthop (SICOT)* 1996;20:103-6.
2. Ritter MA, Campbell ED. Postoperative patellar complications with or without lateral release during total knee arthroplasty. *Clin Orthop* 1987;219:163-8.
3. Ritter MA, Keating EM, Faris PM. Clinical, roentgenographic and scintigraphic results after interruption of the superior lateral genicular artery during total knee arthroplasty. *Clin Orthop* 1989;248:145-51.
4. Brick GW, Scott RD. The patellofemoral component of total knee arthroplasty. *Clin Orthop* 1988;231:163-78.
5. Cameron HU, Fedorkow DM. The patella in total knee arthroplasty. *Clin Orthop* 1982;165:197-9.
6. Clayton ML, Thirupathi R. Patellar complications after total condylar arthroplasty. *Clin Orthop* 1982;170:152-5.
7. Scott RD, Turoff N, Ewald FC. Stress fracture of the patella following duopatellar total knee arthroplasty with patellar resurfacing. *Clin Orthop* 1982;170:147-51.
8. Wetzner SM, Bezreh JS, Scott RD, Bierbaum BE, Newberg AH. Bone scanning in the assessment of patellar viability following knee replacement. *Clin Orthop* 1985;199:215-9.
9. Dye SF, Boll DA. Radionuclide imaging of the patellofemoral joint in young adults with anterior knee pain. *Orthop Clin North Am* 1986;17:249-62.
10. Ordóñez Parra JM, Fernández-Baillo N, Albiñana Cilveti J, Álvarez de Cienfuegos R, Bello Prats S. Artroplastia de rodilla sin cementar. Protocolo de seguimiento y resultados provisionales. *Rev Ortop Traum* 1989; 33 IB:57-61.
11. Ordóñez Parra JM, Gómez Barrena E, Martínez Sayanes JM, Cordero Ampuero J, Martínez Caballero I. Análisis de las complicaciones rotulianas en prótesis total de rodilla. *Rev Ortop Traum* 1993;37 IB: 57-61.
12. Palacios y Carvajal J, Palacios Cabezas P. Complicaciones del aparato extensor en la rodilla profetizada. En: Josa Bullich S, Palacios y Carvajal J. *Cirugía de la rodilla*. Barcelona: JIMS; 1995; p. 539-47.
13. Landon GC, Galante JO, Casini J. Essay on total knee arthroplasty. *Clin Orthop* 1985;192:69-74.
14. Insall JN, Dethmers DA. Revision of total knee arthroplasty. *Clin Orthop* 1982;170:123-30.
15. Kayler DE, Lyttle D. Surgical interruption of patellar blood supply by total knee arthroplasty. *Clin Orthop* 1985;229:221-7.

16. Roffman M, Hirsh DM, Mendes DG. Fractures of the resurfaced patella in total knee replacement. *Clin Orthop* 1980;148:112-6.
17. Holder LE. Radionuclide bone-imaging in the evaluation of bone pain. *J Bone Joint Surg* 1982;64-A:1391-6.
18. Schneider R. Exploraciones óseas radioisotópicas para el diagnóstico del dolor articular. En: Markisz JA. Diagnóstico por imágenes en el sistema musculoesquelético. Barcelona: EDIKA-MED; 1993; p. 161-99.
19. ScapineUi R. Blood supply of the human patella. Its relation to ischaemic necrosis after fracture. *J Bone Joint Surg* 1967;49-B:563-70.
20. Rubello D, Caricasulo D, Borsato N, Chierichetti F, Zanco P, Ferlin G. Three-phase bone scan pattern in asymptomatic uncemented total knee arthroplasty. *Eur J Nucl Med* 1996;23:1400-3.